

Cesarean scar pregnancy: presentation of a clinical case and literature review

Gabija Barkauskaitė¹, Gabija Didžiokaitė², Agnė Marcinkutė³, Gediminas Mečėjus^{1,3}

¹Vilnius university, Faculty of Medicine, Vilnius, Lithuania

²Vilnius university hospital Santaros clinics, Vilnius, Lithuania

³Vilnius city clinical hospital, Vilnius, Lithuania

Abstract

Background. Pregnancy in the cesarean section scar is one of the rarest forms of ectopic pregnancy accounting for about 6.1% of all ectopic pregnancies in women who have previously had a cesarean section. Removal of the condition can be treated with medication, surgery, or a combination of the two.

Case report. A forty-year-old woman presented to the Emergency Department for lower abdominal pain. A life history marks one pregnancy completed by caesarean section. The pregnancy test was positive. The concentration of human chorionic gonadotropin (hCG) was 1810 IU/l. A vaginal ultrasound performed at the next visit revealed a 1.0 cm diameter gestational sac at the isthmus of the uterus. 5 weeks pregnancy was confirmed, hCG-5391 IU/l. 3 weeks later a transvaginal ultrasound examination revealed a 10 mm diameter echonegative shadow with a thick capsule in the cesarean section site. Cesarean scar pregnancy was diagnosed. Surgical laparoscopy was performed to remove the cesarean scar pregnancy. Within 24 hours after the operation, hCG levels decreased from 5391 to 1189 IU/l.

Conclusion. Minimally invasive intervention laparoscopy is an effective treatment method with a low risk of complications in the case of pregnancy in the cesarean section scar. Universal treatment guidelines could ensure more successful treatment of this condition.

Keywords: ectopic pregnancy, cesarean section, laparoscopy.

Nėštumas cezario pjūvio rande: klinikinio atvejo pristatymas ir literatūros apžvalga

Gabija Barkauskaitė¹, Gabija Didžiokaitė², Agnė Marcinkutė³, dr. Gediminas Mečėjus^{1,3}

¹Vilniaus universitetas, Medicinos fakultetas, Vilnius, Lietuva

²Vilniaus universiteto ligoninė Santaros klinikos, Vilnius, Lietuva

³Vilniaus miesto klinikinė ligoninė, Vilnius, Lietuva

Santrauka

Įvadas. Nėštumas cezario pjūvio rande yra viena iš rečiausių ektopinio nėštumo formų, sudaranti apie 6,1 % visų ektopinio nėštumo atvejų moterims, kurioms anksčiau buvo atliktas cezario pjūvis. Būklės šalinimui gali būti taikomas medikamentinis, chirurginis gydymas ar šių dviejų metodų kombinacija.

Klinikinis atvejis. Keturiasdešimties metų moteris kreipėsi į akušerijos ir ginekologijos priėmimo - skubiosios pagalbos skyrių dėl staiga atsiradusio apatinės pilvo dalies skausmo. Gyvenimo anamnezėje pažymimas vienas nėštumas užbaigtas atliekant cezario pjūvio operaciją. Atliktas nėštumo testas teigiamas, žmogaus chorioninio gonadotropino (hCG) koncentracija siekė 1810 IU/l. Sekančio vizito metu atliktas vaginalinis ultragarsinis tyrimas parodė ties gimdos žiotimis esančią 1,0 cm diametro taisyklingos formos gemalinę pūslelę. Diagnozuotas 5 savaičių nėštumas, hCG- 5391 IU/l. Po 3 savaičių atlikto transvaginalinio ultragarsinio tyrimo metu nustatytas gimdos sąsmaukos srityje cezario pjūvio rande esantis 10 mm diametro echonegatyvus šešėlis su stora kapsule. Diagnozuotas nėštumas cezario pjūvio rande. Atlikta operacinė laparoskopija, pašalinant cezario pjūvio randą su nėštumu. Chirurginės intervencijos metu atliktas abipusis gimdos arterijų klipavimas. Per 24 valandas po operacijos hCG koncentracija sumažėjo nuo 5391 iki 1189 IU/l.

Išvados. Minimaliai invazyvi intervencija laparoskopija yra efektyvus, maža komplikacijų rizika pasižymintis gydymo metodas nėštumo cezario pjūvio rande atveju. Dažnesnę šios būklės gydymo sėkmę galėtų užtikrinti universalios gydymo rekomendacijos.

Raktažodžiai: ektopinis nėštumas, cezario pjūvis, laparoskopija.

1. Įvadas

Nėštumas cezario pjūvio rande yra viena iš rečiausių ektopinio nėštumo formų pasireiškianti gemalinės pūslelės, gaurelių ir placentos pilna ar daline implantacija gimdos raumeniniame sluoksnyje, cezario pjūvio rando srityje (1, 3). Šios būklės diagnostika remiasi vaizdiniais tyrimais, kuriuose stebima tuščia gimdos ertmė bei buvusio pjūvio rando srityje esanti gemalinė pūslelė. Dėl sąlyginai mažo vaizdinių tyrimų jautrumo, ektopinis nėštumas rando srityje yra neretai nediagnozuojamas arba klaidingai diagnozuojamas. Visa tai lemia didesnę perteklinio gydymo ir komplikacijų tikimybę (4). Šiuo metu dar nėra visuotinai priimtų nėštumo cezario pjūvio rande gydymo rekomendacijų, tad gydymo pasirinkimas gali būti įvairus, apimantis tiek medikamentinio gydymo galimybes, gimdos arterijos embolizaciją, kiuretažą, chirurgines intervencijas ar šių metodų kombinacijas (17,18). Pavėluota diagnozė ar netinkamo gydymo būdo pasirinkimas gali lemti įvairių komplikacijų, tokių kaip kraujavimas, gimdos plyšimas, histerektomija ar net letalių išeičių, atsiradimą (9,12).

2. Klinikinis atvejis

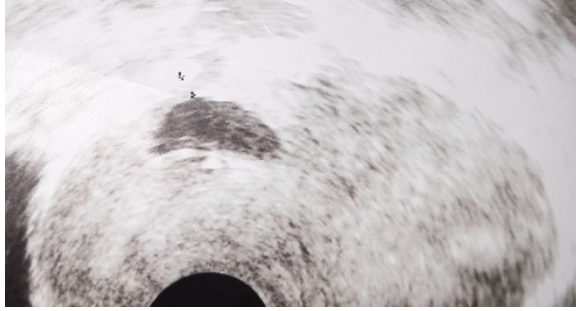
Keturiasdešimties metų moteris kreipėsi į akušerijos ir ginekologijos priėmimo - skubiosios pagalbos skyrių dėl staiga atsiradusio vidutinio intensyvumo apatinės pilvo dalies skausmo. Pacientės gyvenimo anamnezėje pažymimas vienas nėštumas užbaigtas atliekant cezario pjūvio operaciją. Vizito metu atliktas transvaginalinis ultragarsinis tyrimas jokių pakitimų neparodė, nėštumo gimdoje nestebėta. Pacientės atliktas nėštumo testas buvo teigiamas, žmogaus chorioninio gonadotropino (hCG) koncentracija siekė 1810 IU/l. Nenustačius ūminės ginekologinės patologijos, pacientė išleista namo, rekomenduojant tausojantį režimą ir analgetikus esant poreikiui.

Po 4 dienų pacientė atvyko į priėmimo skyrių dėl tebesitęsiančio apatinės pilvo dalies maudimo. Atliktas transvaginalinis ultragarsinis tyrimas parodė gimdos istminėje dalyje esančią 1,0 cm diametro gemalinę pūslelę. Diagnozuotas 5 savaičių nėštumas, hCG buvo 5391 IU/l. Nepatvirtinus ektopinio nėštumo diagnozės bei nesant kitų indikacijų hospitalizacijai, pacientė išrašyta namo, rekomenduojant tausojantį režimą, 400 mcg 1 k/d folio rūgštis iki 12 nėštumo savaitės bei kontrolę po 3 - 4 dienų.

Po savaitės pacientė kreipėsi dėl 2 dienas trunkančio kraujavimo iš genitalijų. Ginekologinės apžiūros metu pilvas buvo neskausmingas, išoriniai lytiniai organai be pakitimų. Transvaginalinis ultragarsinis tyrimas parodė iki 11 mm išplėstą ir hipoechogeniniu turiniu užpildytą gimdos kaklelio kanalą. Diagnozuotas dalinis savaiminis persileidimas be komplikacijų. Nesant indikacijų stacionarizavimui ir operaciniam gydymui, pacientė išleista tolimesnei ambulatorinei priežiūrai rekomenduojant gydymą Tab. Misoprostoli 600 mcg p/os vienkartinai pagal Tarptautinės akušerių ir ginekologų federacijos (FIGO) rekomendacijas bei pakartotinį vaginalinį ultragarsinį tyrimą po 1 savaitės.

Po 10 dienų dėl tebesitęsiančio ir intensyvėjančio apatinės pilvo dalies skausmo ir krūtų maudimo akušerijos ir ginekologijos priėmimo- skubiosios pagalbos skyriuje pacientei atliktas vaginalinis ultragarsinis tyrimas. Jo metu stebėta gestacinė pūslelė su taisyklingos formos gemaliniu maišeliu be gemalo. Atliktas nėštumo testas buvo teigiamas.

Dar po 2 savaičių atlikus transvaginalinį ultragarsinį tyrimą nustatytas gimdos sąsmaukos



srityje cezario pjūvio rande esantis 10 mm diametro echonegatyvus šešelis su stora kapsule (chorionas) bei aktyvia kraujotaka (1 pav.) Diagnozuotas nėštumas cezario pjūvio rande.

1 paveikslas. Vaginalinis ultragarsinis tyrimas: tuščia gimdos ertmė, gemalinė pūslelė cezario pjūvio rande

Remiantis vaizdinių tyrimų duomenimis bei klinika, nuspręsta taikyti operacinę gydymo taktiką - laparoskopiskai pašalinti cezario pjūvio randą su nėštumu. Laparoskopijos metu apžiūrėti pilvo ertmės organai - be matomos židininės patologijos. Atidalinus šlapimo pūslę nuo gimdos, ties sąsmauka rastas gimdos kaklelio išsigaubimas. Abipus gimdos arterijos išseparuotos ir klipuotos, siekiant apsaugoti pacientę nuo gausaus kraujavimo chirurginės intervencijos metu. Išsigaubimo vietoje žirkklėmis aštriu būdu iškirptas cezario pjūvio operacijos randas su nėštuminiais audiniais, žaizda susiūta dviejų aukštų siūle. Pašalinti kraujagyslių klipai, gimdos kraujotaka atsistatė. Operacijos trukmė 50 min. Moteris neteko 100 ml kraujo. Operacinės medžiagos histologinis tyrimas patvirtino choriono audinius minkštuosiuose audiniuose. Per 24 valandas po operacijos hCG koncentracija sumažėjo iki 1189 IU/l.

Praėjus mėnesiui po operacijos atliktas vaginalinis ultragarsinis tyrimas buvo be pakitimų, hCG koncentracija siekė 3 IU/l.

3. Diskusija ir literatūros apžvalga

Nėštumas cezario pjūvio rande yra viena iš rečiausių ektopinio nėštumo formų, sudaranti < 2 % visų ektopinio nėštumo atvejų (1). Pirmą kartą 1978 metais aprašyta būklė sudaro apie 6,1 % visų ektopinio nėštumo atvejų moterims, kurioms anksčiau buvo atliktas cezario pjūvis (2). Nėštumo cezario pjūvio rande paplitimas svyruoja apie 0,05 % arba nuo 1 iš 2000 iki 1 iš 1688 visų nėštumo atvejų (3). Šis dažnis tiesiogiai koreliuoja su atliktų cezario pjūvio operacijų skaičiumi, kuris daugelyje šalių vis dar kelis kartus viršija Pasaulio sveikatos organizacijos (PSO) rekomenduotą 10-15 % ribą (4). Nustatyta, jog apie 72 % ektopinio nėštumo rande atvejų nustatoma moterims turėjusioms 2 ir daugiau cezario pjūvio operacijas (5). Histerotominio rando ektopiniai nėštumai aprašyti ir po miomektomijos, ankstesnės patologiškai prisitvirtinusios placentos, manualinio placentos pašalinimo, histeroskopijos bei *in vitro* apvaisinimo (6). Šių intervencijų nulemta pablogėjusi apatinio gimdos segmento kraujotaka sutrikdo normalų gimdos raumens gijimą ir skatina miometro defektų, tinkamų trofoblasto implantacijai, atsiradimą (7).

Aprašomi du histerotominio rando ektopinio nėštumo tipai. Pirmasis trofoblasto implantacija išilgai gimdos rando paviršiaus, apimanti tolimesnį augimą į gimdos ertmę. Antrasis trofoblasto gili implantacija su augimu į gimdos ertmę, šlapimo pūslę ar net pilvo ertmę (6). Ektopinis nėštumas rando srityje su miometro įtraukimu dažniausiai diagnozuojamas pirmąjį nėštumo trimestrą. Lengvesnės šios būklės formos, įvardijamos kaip priaugusi placenta, dažniausiai diagnozuojamos antrąjį ar trečiąjį nėštumo trimestrą (6).

Pirmojo ir antrojo ektopinio nėštumo tipų diagnostiką apsunkina variabili įvairių simptomų manifestacija, kuri gali apimti įvairaus laipsnio kraujavimą iš lytinių takų, pilvo apatinės dalies skausmą ar net intraperitoninio kraujavimo sukeltą

hipovoleminį šoką (8). Apie 40 % pacienčių iki vaizdinių ektopinio nėštumo sukeltų gimdos pokyčių aptikimo specifinių simptomų nejaučia. Šiais atvejais ankstyvą ir tikslią diagnozę padeda priimti pakitę mažojo dubens ultragarsinio tyrimo vaizdai, indikuojantys galimą ektopinį nėštumą (5). Transvaginalinio ultragarsinio tyrimo jautrumas ankstyvojo nėštumo lokalizacijos nustatymui siekia 86,4 %. Nėštumo cezario pjūvio rande vaizdinei diagnostikai svarbūs keletas ultragarsinių požymių: tuščia gimdos ertmė su ryškiu endometro sluoksniu, tuščias gimdos kaklelio kanalas, apatiniame priekiniame gimdos segmente lokalizuotas amniono maišas, plonas < 5 mm storio miometro sluoksnis tarp amniono maišo ir šlapimo pūslės (9). Spalviniu dopleriu nustatyta didelio greičio (> 20 cm/s), tačiau mažo pasipriešinimo (< 0,5) peritrofoblastinė kraujo tėkmė svarbi ektopinio nėštumo rande diferencinei diagnostikai. Kraujo tėkmės greičio ir pasipriešinimo skaitinės reikšmės veikia kaip prognostinis rodiklis, nurodantis skiriamo gydymo galimų komplikacijų tikimybę (10).

Ektopinio nėštumo sukelti pokyčiai gali nulemti gausybę gyvybei pavojingų komplikacijų, tokių kaip gausus kraujavimas ir gimdos plyšimas. Taigi, šios patologijos ankstyva diagnostika yra neabejotinai svarbi gydymo sėkmei, komplikacijų prevencijai bei vaisingumo išsaugojimui (11).

Nėštumas cezario pjūvio rande yra retas, tad tikslios galimos gydymo taktikos gairės nesukurtos. Gydymo taktika yra individualiai parenkama kiekvienai pacientei, atsižvelgiant į jos bendrą būklę, gyvybinius rodiklius, nėštumo trukmę ir norą išsaugoti vaisingumą (12). Medikamentinis, chirurginis gydymas ar šių dviejų gydymo taktikų kombinacija taikoma nedelsiant norint sumažinti galimo gausaus kraujavimo tikimybę. Kraujavimas per pirmąsias 12 nėštumo savaičių nustatomos 20-40 % ektopinio nėštumo atvejų. Ši būklė reikalauja

papildomų gydymo taktikų, viena iš jų yra gimdos arterijos embolizacija (13). Konservatyviam ektopinio nėštumo cezario pjūvio rande gydymui priskiriamas geriamo metotreksato vartojimas bei metotreksato injekcijos kartu su mifepristonu ar misoprostoliu (12). Konservatyvus medikamentinis gydymas yra labiausiai tinkamas asimptominėms pacientėms, kurių nėštumas yra < 8 savaičių, β -hCG kiekis < 5000 IU/l, miometro storis tarp šlapimo pūslės ir nėštuminio audinio < 2 mm (12). Metotreksatas yra dihidrofolatų reduktazės inhibitorius, kuris slopina embrioninių ląstelių augimą (14). Šis gydymo būdas yra mažiau agresyvus, susijęs su geresne ateities pastojimo prognoze, tačiau reikalaujantis daugiau laiko ir kantrybės. Nepaisant laiku paskirto konservatyvaus gydymo komplikacijų dažnis išlieka aukštas. Neretai pastarosios būna susijusios ir su pačiu taikomu medikamentiniu gydymu. Dažniausiai kraujavimas kaip komplikacija pasireiškia gydant sistemškai metotreksatu (62,1%), taikant dilataciją ir kiuretažą (61,9 %) ar gimdos arterijos embolizaciją (46,9 %) (15). Pacientėms, kurioms konservatyvus gydymas buvo negalimas arba neefektyvus, taikomas histeroskopinis, laparoskopinis, laparotominis chirurginis gydymas ar vakuuminės aspiracijos metodas. Viena iš aprašytų chirurginių procedūrų yra dilatacija ir kiuretažas. 2016 metais atliktos sisteminės apžvalgos duomenimis, šios procedūros sėkmingumas siekia 62 %. 7 % atvejų po intervencijos prireikė skubios histerektomijos (16). Dėl didesnės galimo kraujavimo rizikos bei bendrinės anestezijos poreikio, dilatacija ir kiuretažas yra netaikomas kaip pirmojo pasirinkimo gydymas (16). Histeroskopinis ektopinio nėštumo cezario pjūvio rande pašalinimas yra minimaliai invazyvi procedūra, kuri įgalina tiesioginę struktūrų vizualizaciją bei užtikrina trumpą operacinį, pooperacinį laikotarpį

bei greitą β -hCG koncentracijos mažėjimą. Dilatacijos, kiuretažo bei histeroskopijos taikymas kartu pasižymi dideliu efektyvumu. Embrioninių audinių pašalinimas atliekamas taikant kiuretažą, kraujavimo stabdymas ir prevencija užtikrinama histeroskopijos metu atliekant elektrokoaguliaciją (17). Histeroskopinė operacija atliekama tik patyrusio chirurgo medicininės sveikatos priežiūros įstaigose su prieinama laparoskopinei ir laparotominei operacijai reikalinga technika (18). Taikoma laparoskopinė operacija yra saugus ir efektyvus ektopinio nėštumo gydymo būdas, pasižymintis maža kraujavimo ir komplikacijų rizika. Pagrindiniu laparoskopinio gydymo privalumu laikomas absoliutus nėštuminio audinio pašalinimas bei rando defekto atstatymas, sumažinantis papildomų gydymo priemonių taikymo poreikį (18). Laparoskopinė intervencija kaip pirmo pasirinkimo gydymo būdas rekomenduojamas esant giliai amniono maišo implantacijai su jaugimu į šlapimo pūslę ir pilvo ertmę (19). Laparoskopinio gydymo sėkmingumą apibūdina 3 faktoriai: operacijos trukmė, netekto kraujo kiekis operacijos metu bei pooperacinio gijimo laikas (20). Mūsų atvejis yra sėkmingo laparoskopinio gydymo pritaikymo klinikinėje praktikoje pavyzdys. Neilga operacijos trukmė (50 min) ir mažas operacijos metu netekto kraujo kiekis (100 ml) lėmė gerą pacientės pooperacinę būklę bei greitą gijimą. Tiek laparoskopinio, tiek modifikuoto histeroskopinio-laparoskopinio gydymo atvejais pakartotinio ektopinio nėštumo ar rando plyšimo tikimybė yra maža (20). Vis dėlto pastebima, jog histeroskopinio-laparoskopinio gydymo kombinacija yra susijusi su padidėjusia intraoperacinio kraujavimo rizika. Preoperacinė metotreksato, intraoperacinė vazopresino injekcija ar gimdos arterijos ligavimas yra efektyvios priemonės šios rizikos minimizavimui (21). Dėl vazopresino sukulto stipraus vazokonstrikcinio

poveikio, trumpo veikimo pusperiodžio bei galimos hipertenzijos ir bradikardijos rizikos šis metodas taikomas retai. Gimdos arterijų embolizacija susijusi su didesne nevaisingumo ir postišeminio pilvo skausmo rizika. Remiantis literatūra, klipavimas turi daugiausiai pranašumų laparoskopinių operacijų metu (22). Nustatyta, jog laparoskopija yra efektyvus gydymo būdas ektopinio nėštumo cezario pjūvio rando šalinimui, atliekantis diagnostinę ir gydomąją funkcijas bei išsaugantis pacienčių vaisingumą (22). Mūsų atveju taikytas abipusis gimdos arterijų klipavimas buvo laikinas. Operacijos pabaigoje pašalinus arterijų klipus ir atkūrus kraujotaką buvo užtikrintas vaisingumo išsaugojimas.

4. Išvados

Klinikinis atvejis parodo, kad mažos gestacinės trukmės nėštumo cezario pjūvio rando diagnostika vis dar kelia nemažai iššūkių. Nepaisant to, vaizdiniai tyrimai išlieka pagrindiniu ektopinio nėštumo nustatymo metodu.

Minimaliai invazyvi intervencija laparoskopija yra efektyvus, maža komplikacijų rizika pasižymintis gydymo būdas nėštumo cezario pjūvio rando atveju. Dažnesnę šios būklės gydymo sėkmę galėtų užtikrinti universalios gydymo rekomendacijos, kurių sukūrimui vis dar reikia platesnės individualių klinikinių atvejų analizės bei daugiau multicentrinų tyrimų.

Literatūros šaltiniai

1. Salari N, Kazemina M, Shohaimi S, Nankali A al-Dawlah, Mohammadi M. Evaluation of treatment of previous cesarean scar pregnancy with methotrexate: a systematic review and meta-analysis. *Reproductive Biology and Endocrinology*. 2020 Nov 9;18(1):108.
2. Holtzman S, Kiernan ML, Huntly J, Kolev V, Zakashansky K. Cesarean Section Scar Ectopic

- Pregnancy in the Second Trimester: An Underrecognized Complication of Cesarean Deliveries. *Case Rep Obstet Gynecol*. 2021 Feb 9;2021:8888019.
3. Jameel K, Abdul Mannan GER, Niaz R, Hayat DES. Cesarean Scar Ectopic Pregnancy: A Diagnostic and Management Challenge. *Cureus*. 2021 Apr 13;13(4):e14463.
 4. Cali G, Timor-Tritsch IE, Palacios-Jaraquemada J, Monteagudo A, Buca D, Forlani F, et al. Outcome of Cesarean scar pregnancy managed expectantly: systematic review and meta-analysis. *Ultrasound Obstet Gynecol*. 2018 Feb;51(2):169–75.
 5. Giroux M, Kamencic H, Fras T, McLellan S, Onasanya O, Adanlawo A, et al. Expectant management of a viable Cesarean scar pregnancy complicated by uterine dehiscence and massive hemorrhage: a case report and literature review. *Gynecology and Pelvic Medicine [Internet]*. 2021 Mar 25 [cited 2022 May 22];4(0). Available from: <https://gpm.amegroups.com/article/view/6682>
 6. Young L, Kasper K. 60: Outpatient total laparoscopic hysterectomy for treatment of cesarean scar ectopic pregnancy. *American Journal of Obstetrics & Gynecology*. 2019 Mar 1;220(3):S784.
 7. Patel MA. Scar Ectopic Pregnancy. *J Obstet Gynaecol India*. 2015 Dec;65(6):372–5.
 8. Pokhrel M, Acharya SP, Sharma J, Thapa M. Scar Pregnancy a Diagnostic Conundrum: A Case Report. *JNMA J Nepal Med Assoc*. 2021 Mar 31;59(235):288–91.
 9. Hoffman T, Lin J. Cesarean Scar Ectopic Pregnancy: Diagnosis With Ultrasound. *Clin Pract Cases Emerg Med*. 2020 Jan 15;4(1):65–8.
 10. Cerveira I, Costa C, Santos F, Santos L, Cabral F. Cervical ectopic pregnancy successfully treated with local methotrexate injection. *Fertility and Sterility*. 2008 Nov 1;90(5):2005.e7-2005.e10.
 11. Anant M, Paswan A, Jyoti C. Cesarean Scar Ectopic Pregnancy: The Lurking Danger in Post Cesarean Failed Medical Abortion. *J Family Reprod Health*. 2019 Dec;13(4):223–7.
 12. Morente LS, León AIG, Reina MPE, Herrero JRA, Mesa EG, López JSJ. Cesarean Scar Ectopic Pregnancy—Case Series: Treatment Decision Algorithm and Success with Medical Treatment. *Medicina (Kaunas)*. 2021 Apr 8;57(4):362.
 13. Ma Y, Shao M, Shao X. Analysis of risk factors for intraoperative hemorrhage of cesarean scar pregnancy. *Medicine (Baltimore)*. 2017 Jun;96(25):e7327.
 14. Gerday A, Lourtie A, Pirard C, Laurent P, Wyns C, Jadoul P, et al. Experience With Medical Treatment of Cesarean Scar Ectopic Pregnancy (CSEP) With Local Ultrasound-Guided Injection of Methotrexate. *Frontiers in Medicine [Internet]*. 2020 [cited 2022 May 22];7. Available from: <https://www.frontiersin.org/article/10.3389/fmed.2020.564764>
 15. Maymon R, Svirsky R, Smorgick N, Mendlovic S, Halperin R, Gilad K, et al. Fertility performance and obstetric outcomes among women with previous cesarean scar pregnancy. *J Ultrasound Med*. 2011 Sep;30(9):1179–84.
 16. Kanat-Pektas M, Bodur S, Dunder O, Bakir VL. Systematic review: What is the best first-line approach for cesarean section ectopic pregnancy? *Taiwan J Obstet Gynecol*. 2016 Apr;55(2):263–9.
 17. Lin Y, Xiong C, Dong C, Yu J. Approaches in the Treatment of Cesarean Scar Pregnancy and Risk Factors for Intraoperative Hemorrhage: A Retrospective Study. *Frontiers in Medicine [Internet]*. 2021 [cited 2022 May 22];8. Available from: <https://www.frontiersin.org/article/10.3389/fmed.2021.682368>
 18. Pirtea L, Balint O, Secosan C, Grigoras D, Iliina R. Laparoscopic Resection of Cesarean Scar

Ectopic Pregnancy after Unsuccessful Systemic Methotrexate Treatment. *J Minim Invasive Gynecol.* 2019 Apr;26(3):399–400.

19. Robinson JK, Dayal MB, Gindoff P, Frankfurter D. A novel surgical treatment for cesarean scar pregnancy: laparoscopically assisted operative hysteroscopy. *Fertil Steril.* 2009 Oct;92(4):1497.e13-1497.e16.

20. Yang J, Li B, Liu J, Zeng W, Hong L. A New Modified Hysteroscopic-Laparoscopic Surgery for

Cesarean Scar Pregnancy of Stable Type III. *Int J Gen Med.* 2021;14:2289–95.

21. Lata K, Davis AA, Panwar A, Kriplani I, Sharma S, Kriplani A. Laparoscopic Excision of Cesarean Scar Ectopic Pregnancy. *J Obstet Gynaecol India.* 2020 Oct;70(5):397–401.

22. Guven S, Guven ESG. Laparoscopic temporary clipping of uterine and ovarian arteries for the treatment of interstitial ectopic pregnancy. *Clin Exp Obstet Gynecol.* 2016;43(1):128–30.