

# Acute coronary syndrome caused by allergic reaction (Kounis syndrome): a literature review

Gabrielė Žūkaitė<sup>1</sup>, Rasa Šimoniūtytė<sup>2</sup>, Agnė Baliūnaitė<sup>1</sup>

<sup>1</sup>Lithuanian University of Health Sciences, Faculty of Medicine, Kaunas, Lithuania

<sup>2</sup>Vilnius City Clinical Hospital, Department of Internal Medicine, Vilnius, Lithuania

## Abstract

**Background.** Kounis syndrome is a cardiac pathology manifested by angina pectoris or myocardial infarction caused by an acute allergic reaction. There are three types of this syndrome: type 1 is caused by coronary artery spasm and patients are without risk factors, type 2 is allergic myocardial infarction and type 3 is caused by stent thrombosis or restenosis. The main clinical symptoms are chest pain, rash, hypotension and shortness of breath.

**Aim:** to select and analyze the latest diagnostic and treatment recommendations for Kounis syndrome based on the experience of foreign researchers and to discuss the etiology, pathogenesis and clinical symptoms.

**Material and methods.** A systematic review of the medical literature was performed using databases of PubMed, Elsevier, Google Scholar, and guidelines of European Society of Cardiology. The search was performed using the following keywords and their combinations in English: Kounis syndrome, vasospastic angina, MINOCA, syndrome X, acute coronary syndrome, allergy induced angina pectoris, allergy induced myocardial infarction.

**Results:** The main diagnostic principles are based on clinical symptoms, laboratory blood tests (troponin I), ECG, coronary artery angiography and echocardiography. The treatment of this syndrome depends on the type, but the most important thing is to stop the progression of the allergic reaction and myocardial ischaemia.

**Conclusion.** The prognosis of Kounis syndrome is favorable and most patients make a full recovery. Serious complications are rare. Kounis syndrome still remains a rarely diagnosed disease, because there is still a lack of guidelines on how to properly treat and diagnose this syndrome.

**Keywords:** Kounis syndrome, acute coronary syndrome, allergy, vasospastic angina.

# Ūminis koronarinis sindromas sukeltas alerginės reakcijos (Kounis sindromas): literatūros apžvalga

Gabrielė Žūkaitė<sup>1</sup>, Rasa Šimoniūtytė<sup>2</sup>, Agnė Baliūnaitė<sup>1</sup>

<sup>1</sup>Lietuvos sveikatos mokslų universitetas, Medicinos fakultetas, Kaunas, Lietuva

<sup>2</sup>Vilniaus miesto klinikinė ligoninė, Vidaus ligų skyrius, Vilnius, Lietuva

## Santrauka

**Įvadas.** Kounis sindromas – tai kardiologinė patologija, pasireiškianti krūtinės angina ar miokardo infarktu, sukeltu ūmios alerginės reakcijos. Yra išskiriami trys šio sindromo tipai: 1 tipas susijęs su vainikinės arterijos spazmu, kai pacientai be rizikos veiksnių, 2 tipas yra alerginis miokardo infarktas ir 3 tipas sukeltas stento trombozės ar restenozės. Šio sindromo pagrindiniai klinikiniai simptomai yra krūtinės skausmas, bėrimas, hipotenzija bei dusulys.

**Darbo tikslas:** atrinkti ir išanalizuoti ekspertų pateiktas Kounis sindromo naujausias diagnostikos ir gydymo rekomendacijas remiantis tyrėjų patirtimi bei aptarti šio sindromo etiologiją, patogenezę ir klinikinius simptomus.

**Tyrimo medžiaga ir metodai.** Buvo atlikta medicininės literatūros apžvalga naudojantis „PubMed“, „Elsevier“, „Google Scholar“, Europos kardiologų draugijos gairėmis bei duomenų bazėmis. Paieška buvo atliekama pasitelkiant šiuos raktinius žodžius ir jų derinius anglų kalba: Kounis syndrome, vasospastic angina, MINOCA, syndrome X, acute coronary syndrome, allergy induced angina pectoris, allergy induced myocardial infarction.

**Rezultatai.** Esminiai diagnostikos principai remiasi klinikiniais simptomais, laboratoriniais kraujo tyrimais (troponinas I), EKG, vainikinių arterijų angiografija bei širdies echoskopija. Sindromo gydymas priklauso nuo tipo, tačiau svarbiausia – sustabdyti alerginės reakcijos bei miokardo išemijos vystymąsi.

**Išvados.** Kounis sindromo prognozė yra palanki ir daugumai pacientų pavyksta pasiekti visišką pasveikimą. Sunkios komplikacijos yra retos. Kounis sindromas vis dar išlieka retai diagnozuojama liga, kadangi vis dar trūksta tikslių rekomendacijų, kaip tinkamai gydyti ir diagnozuoti šį sindromą.

**Raktažodžiai:** Kounis sindromas, ūminis koronarinis sindromas, alergija, vazospastinė angina.

## 1. Įvadas

Kounis sindromas (KS) – tai ūminis koronarinis sindromas (nestabili krūtinės angina arba miokardo infarktas (MI)), sukeltas ūmios alerginės reakcijos. Ši alerginė reakcija sukelia vainikinių arterijų (VA) susiaurėjimą ir miokardo audinių hipoperfuziją, dėl ko sumažėja širdies išstumiamas kraujo tūris bei periferinių audinių aprūpinimas krauju [1-2]. KS metu paveikiamos ne tik širdies, bet ir daugelio kitų organų kraujagyslės (mezenterinės bei smegenų arterijos), o alerginė reakcija yra daugiasistemė ir apima ne tik kardiovaskulinę, tačiau ir respiracinę bei odos sistemas [3].

Jungtinėse Amerikos Valstijose buvo atliktas pirmasis epidemiologinis KS tyrimas. Nustatyta, kad iš 2007 – 2014 m. dėl alergijų, padidėjusio jautrumo reakcijų ir anafilaksijos stacionarizuotų pacientų, KS paplitimas buvo 1,1% (nestabili krūtinės angina – 0,2%; MI su ST pakilimu – 0,2%; MI be ST pakilimo – 0,7%) [3]. Turkijoje atliktame tyrime KS pasireiškimo dažnis buvo 3,4%, Japonijoje – 2% [3]. Nors sindromas gali išsivystyti bet kurio amžiaus žmogui, tačiau labiausiai yra paplitęs tarp 40 – 70 metų individų (68%). Literatūroje yra aprašomi ir keli šio sindromo atvejai, pasireiškę jaunesniems nei 20 metų pacientams (9,1%). Taip pat KS yra daug labiau paplitęs tarp baltaodžių vyrų (74,3% visų ligos atvejų sudaro vyrai) [4].

Mokslinėje literatūroje yra aprašomi trys KS tipai: 1 tipas arba vazospastinė krūtinės angina, sukelta endotelio disfunkcijos (pacientai be rizikos veiksnių ar aterosklerozės pažeistų VA, EKG matomi antriniai išeminiai pakitimai; tai pats dažniausias KS tipas), 2 tipas arba alerginis MI ir 3 tipas yra skirstomas į A ir B subtipus (3A subtipą sukelia stento trombozė, o 3B subtipą – stento restenozė; tai pats rečiausias tipas) [4–6].

Alergijos sukeltas MI pirmą kartą literatūroje aprašytas 1965 m., kai 48 metų pacientas,

stacionarizuotas dėl dilgėlinio kūno bėrimo ir spaudimo už krūtinkaulio, greičiausiai sukulto kiaušinių, pieno, braškių, sulfonamido ir piramidono vartojimo. Pacientas po 30 dienų gydymo antihistamininiais vaistais buvo išleistas į namus [2]. KS pirmą kartą aprašytas 1991 m. Kounis ir Zavras. Jie teigė, kad krūtinės skausmo atsiradimo mechanizmas pacientams, patiriantiems alerginę reakciją, yra susijęs su VA spazmu, kuri sukelia putliųjų ląstelių (PL) degranuliacija ir histamino išsiskyrimas (KS 1 tipas). Šis tipas gali progresuoti iki ūminio MI, dar vadinamo alerginiu MI, ir tapti 2 tipo KS [2].

Šios literatūros apžvalgos tikslas yra išanalizuoti ir aptarti KS etiologiją, patogenezę, klinikinius simptomus, diagnostiką ir gydymą, kadangi lietuviškos literatūros šia tema vis dar trūksta.

## 2. Tyrimo medžiaga ir metodai:

Buvo atlikta medicininės literatūros apžvalga naudojantis „PubMed“, „Elsevier“, „Google Scholar“, Europos kardiologų draugijos gairėmis ir duomenų bazėmis. Paieška buvo atliekama pasitelkiant šiuos raktinius žodžius ir jų derinius anglų kalba: Kounis syndrome, vasospastic angina, MINOCA, syndrome X, acute coronary syndrome, allergy induced angina pectoris, allergy induced myocardial infarction. Į literatūros apžvalgą įtraukti 2009 – 2022 metų laikotarpyje publikuoti straipsniai. Įtraukimo kriterijai: 1) straipsniai, kuriuose pateiktas pilnas tekstas; 2) straipsnyje analizuojama Kounis sindromo etiologija, patogenezė, klinikiniai simptomai, diagnostika ar gydymas; 3) straipsniai anglų kalba. Straipsnių atmetimo kriterijai: 1) straipsnis nesusijęs su Kounis sindromu; 2) straipsnis publikuotas seniau nei 2009 m. Į literatūros analizę įtraukta 109 publikacijos, iš kurių buvo atrinkti 20 recenzuojamuose leidiniuose publikuoti moksliniai straipsniai, atitinkantys įtraukimo ir atmetimo

kriterijus bei atvejų apžvalgos, susijusios su Kounis sindromu.

### 3. Rezultatai

#### 3.1. Etiologija ir patogenezė

Yra nustatyta keletas KS sukeliančių veiksnių: maistas (žuvis, jūros gėrybės, grybai), narkotinės medžiagos, įvairūs medikamentai (antibiotikai, antigrybeliniai preparatai, gliukokortikoidai, antihistamininiai, protonų siurblio inhibitoriai, simpatomimetikai, antineoplastiniai, kontrastinės medžiagos ir kt.), aplinkoje esantys veiksniai (metalai, lateksas, nikotinas, gyvačių, vorų, skorpionų, vapsvų, bičių įgėlimai), idiopatinė anafilaksinė reakcija, mastocitozė, angioedema, astma, stentų restenozė ir kitos būklės bei medžiagos, paskatinančios IgE antikūnų gamybą. Antibiotikai (27,4%) ir bičių įgėlimai (23,4%) yra dažniausi KS sukiantys veiksniai [4]. Literatūroje taip pat aprašoma stentų sukelta alerginė reakcija. Metaliniai stentai, jų polimerinės dangos ir išskiriami vaistai yra stiprūs alergenai, sukiantys nuolatinį VA endotelio dirginimą. Endotelį tokiu atveju dažnai infiltruoja eozinofilai, makrofagai, T ląstelės ir PL, todėl stentų trombozė gali būti vertinama kaip viena iš KS išraiškų [7].

PL atlieka pagrindinį vaidmenį sukiant alergines reakcijas. PL aktyvuojamos IgE, anafilatoksinų (C3a, C5a), kurie sukelia uždegiminių mediatorių (histamino, heparino, triptazės, chimazės) degranuliaciją, padidina iš arachidono rūgšties kilusių mediatorių (prostaglandino D2, trombocitus aktyvuojančio faktoriaus) gamybą ir skatina genų ekspresiją. PL yra gausiai išsidėsčiusios širdies audiniuose, ypač VA, paveiktose aterosklerozės [5]. Prasidėjus alerginei, anafilaksinei ar padidėjusio jautrumo reakcijai, PL, trombocitai bei kitos su uždegimu susijusios ląstelės lokaliai ir į sisteminę kraujotaką išskiria mediatorius, dalyvaujančius uždegiminėse reakcijose. PL

išskiriamas histaminas sukelia VA vazokonstrikciją, periferinių arterijų vazodilataciją, mažina sisteminių kraujo spaudimą ir aktyvina trombocitus. Tromboksanas sukelia VA vazokonstrikciją, proteazės skatina aterosklerotinės plokštelės erozijas bei plyšimą, leukotrienai ir katepsinas – D skatina VA spazmą [4,8].

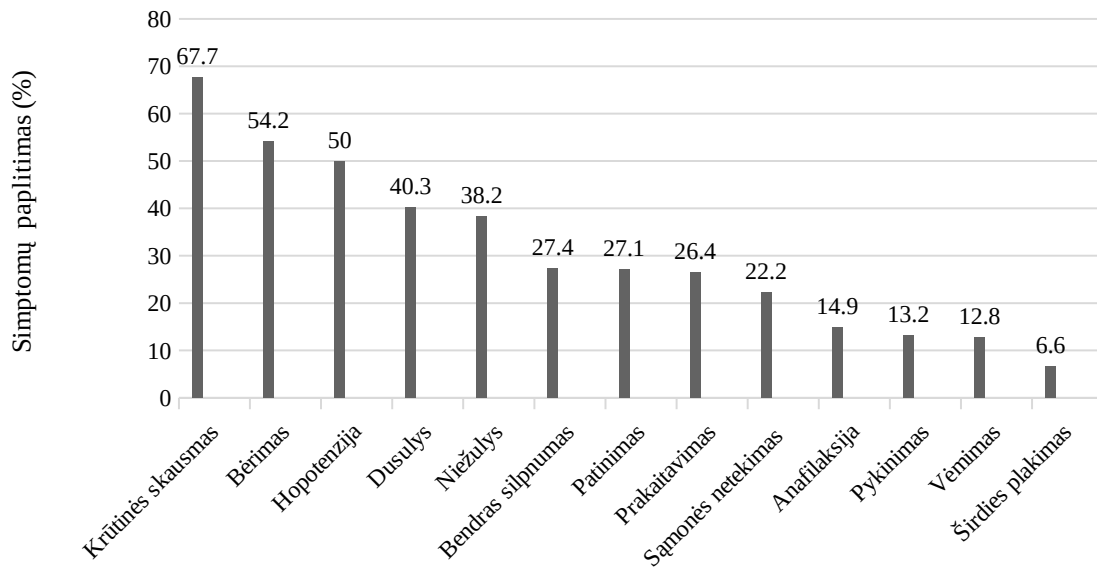
#### 3.2. Klinikiniai simptomai

KS metu gali pasireikšti įvairių simptomų spektras: blyškumas, šaltos galūnės, prakaitavimas, bradikardija, tachikardija, hipotenzija, vėmimas, sinkopė, širdies ir kvėpavimo sustojimas arba staigi mirtis. Taip pat KS gali lydėti diskomfortas krūtinėje, ūmus krūtinės skausmas, širdies plakimas, alpimas, galvos skausmas, pykinimas ir dusulys [7].

Klinikinės padidėjusio jautrumo ir alerginės reakcijos apraiškos gali varijuoti nuo lengvų ir vietinių reakcijų iki gyvybei pavojingų sisteminių reakcijų ir anafilaksijos. Simptomai gali būti įvairūs, priklausomai nuo paveiktų sistemų ir organų, pavyzdžiui, odos ir gleivinių (dilgėlinė, angioedema, niežulys), kvėpavimo takų (švokštimas, dusulys, stridoras), nervų sistemos (mieguistumas, sinkopė) ir virškinamojo trakto (pilvo skausmas, viduriavimas, vėmimas) [2,9]. Literatūroje taip pat aprašomi atvejai, kai hipotenzija pereina į kardiogeninį šoką. Šoko atsiradimo priežastis yra širdies išstumiamo kraujo tūrio sumažėjimas dėl sumažėjusio širdies susitraukimo dažnio. Periferinių kraujagyslių išsiplėtimas ir padidėjęs jų pralaidumas sąlygoja intravaskulinio skysčio persiskirstymą, todėl kai kuriais KS atvejais gali pasireikšti plaučių edema [4,10].

2022 m. publikuotame tyrime buvo išanalizuota 288 KS atvejai, kuriame įvertinti pagrindiniai pacientų skundai sergant KS (Paveikslėlis 1) [6]. Vieni dažniausiai pasireiškusių klinikinių

simptomų buvo krūtinės skausmas (67,7%), bėrimas (54,2%) bei hipotenzija (50,0%) [6]



#### Klinikiniai simptomai

**Paveikslėlis 1.** Pacientų, sirgusių KS, pagrindiniai simptomai ir jų paplitimas [6]

### 3.3. Diagnostika

KS diagnostika yra pagrįsta klinikiniais simptomais, laboratoriniais, elektrokardiografiniais, echokardiografiniais ir angiografiniais tyrimais. Taip pat svarbu išsiaiškinti dėl praeityje buvusių alerginių reakcijų [11].

Nenustatytas histamino (pusinės eliminacijos laikas yra 8 min.) ir IgE kiekio padidėjimas kraujyje neatmeta KS diagnozės [11]. Miokardo pažaidai įvertinti yra svarbu iširti troponiną I arba T, širdies kreatinkinazę [10]. Anksčiau minėtame 2022 m. publikuotame tyrime troponino I padidėjimas buvo nustatytas 77,5% pacientų, beveik visose EKG buvo stebimas ST pakilimas (tik 3,3% pacientų EKG buvo normali). Ištyrus triptazę, eozinofilus ir IgE antikūnus, buvo nustatytas padidėjimas atitinkamai 80,6%, 58,0% ir 75,7% pacientų. Atlikus vainikinių arterijų angiografiją (VAA), tik trečdaliui pacientų buvo rasta aterosklerotinių pakitimų VA. Dažniausiai aterosklerozės pažeistos

kraujagyslės buvo kairė nusileidžiančioji ir dešinė VA [6].

EKG dažniausiai stebimi ST pokyčiai, parodantys išemijos pažeistą miokardo dalį. Echokardiografijos metu stebimi regioniniai širdies kontrakcijos sutrikimai, priklausomai nuo paveiktos arterijos ir jos maitinamo baseino [10]. Taip pat gali pasireikšti įvairūs elektrokardiografiniai pokyčiai: ST segmento pakilimas/nusileidimas, bet kokio laipsnio širdies blokada bei aritmijos [7].

1 tipo KS (miokardo išemija be obstrukcinių VA stenozių (<50% stenozių)) dar kitaip yra vadinama širdies sindromu X, vazospastine angina arba Prinzmetalio angina [12,13]. Šio tipo pagrindiniai diagnostiniai kriterijai yra: stebimas atsakas į nitratus (spontaninio epizodo metu yra bent vienas iš šių požymių: krūtinės angina, atsirandanti ramybėje, ryškus krūvio tolerancijos svyravimas per parą, hiperventiliacija gali iššaukti šio tipo krūtinės anginos išsivystymą, kalcio kanalų

blokatoriai, bet ne beta blokatoriai slopina epizodus), stebimi laikini išeminiai EKG pokyčiai (ST segmento pakilimas  $\geq 0,1$  mV arba ST segmento nuosmukis  $\geq 0,1$  mV arba nauja neigiama U banga), angiografijos metu stebimas VA spazmas [12, 14]. Vazospastinės anginos diagnozė gali būti patvirtinta, jei stebimas atsakas į nitratus, yra laikini išeminiai EKG pokyčiai arba angiografijos metu nustatomas VA spazmas [14,]. Vazospastinė angina gali būti įtariama, kai stebimas atsakas į nitratus, tačiau EKG ir angiografijos metu stebimas vazospazmas yra abejotini [13, 14]. Kartais gali būti naudojami ir provokaciniai mėginiai, kai spontaninio epizodo metu nepavyksta nustatyti diagnozės arba krūtinės skausmo etiologija nėra aiški, nes pacientas jau serga aterosklerotine arterijų liga. Provokaciniai mėginiai naudojami jau daugiau nei 40 metų ir auksiniu standartu yra laikomas intrakoronarinis acetylcholino suleidimas VAA metu. Provokacinis mėginys teigiamu yra laikomas tuomet, kai yra visi trys kriterijai: krūtinės skausmas, išeminiai EKG pokyčiai ir stebimas  $>90\%$  susiaurėjimas VAA metu [14]. Taip pat įtariant 1 tipo KS galima atlikti vieno fotono emisijos kompiuterinės tomografijos tyrimą (SPECT), kuriame bus stebima miokardo išemija, tačiau atlikus VAA pakitimų nebus stebima [12,15].

2 tipo KS (alerginis MI), dar kitaip vadinamo MINOCA (angl. *Myocardial infarction with nonobstructive coronary arteries*), negalima diagnozuoti neatlikus VAA, kurios metu turi būti rastos ne didesnės nei 50% stenozės [16]. Šio tipo KS pagrindiniai diagnostiniai kriterijai yra trys: klinikiniai MI požymiai (troponino didėjimo ir/ar mažėjimo nustatymas su bent viena reikšme, didesne kaip 99-oji procentilė viršutinės normos ribos, ir deguonies aprūpinimo bei panaudojimo disbalansas miokarde, nesusijęs su VA tromboze, kartu esant bent vienam iš šių simptomų: ūminiai

miokardo išemijos simptomai, nauji išeminiai EKG pakitimai, patologinių Q bangų atsiradimas EKG, vaizdo tyrimais nustatyti nauji miokardo gyvybingumo sumažėjimo požymiai, susiję su išemija), koronarinės arterijų ligos atmetimas atliekant VAA ir nėra aiškios ūmų MI sukėlusios priežasties (pvz: širdies trauma) [17].

3 tipo KS yra sukeltas stento trombozės arba restenozės. Šio tipo KS diagnostikoje svarbi VAA ir jos metu atliekama trombektomija. Stento trombozė/restenozė patvirtinama, kai trombas nustatomas stente arba segmente, esančiame 5 mm distaliai arba proksimaliai nuo stento, su VA okliuzija arba be jos. Šis KS tipas dar gali būti patvirtintas autopsijos metu atliekant pataloginį ištyrimą [18].

Diagnozuojant KS yra labai svarbu diferencijuoti nuo Takotsubo kardiomiopatijos, kuri dažniausiai yra sukelta streso [10]. Tačiau šios dvi klinikinės būklės gali egzistuoti ir kartu. Literatūroje aprašoma atvejo analizė, kai 65 metų moteris sirgo astma ir jos sukelta krūtinės angina. Taip pat išsivystė ir kairiojo skilvelio disfunkcija bei skilvelių virpėjimas. Astma, krūtinės angina ir skilvelių virpėjimas išnyko po gydymo epinefrinu ir gliukokortikoidais, o kairiojo skilvelio funkcija palaipsniui atsistatė (Takotsubo sindromas tipiška pasireiškia širdies viršūnės disfunkcija, distalinių kairiojo skilvelio dalių akinezija ir kairiojo skilvelio ties širdies baze hiperkontraktacija ar normokinezija) [19].

### 3.4. Gydymas

KS gydymas reikalauja greito sprendimų priėmimo, nes reikalingas ne tik skubus širdies kraujotakos atstatymas, bet ir alerginės reakcijos suvaldymas. Kolkas išlieka didelis gairių ir tyrimų trūkumas, kaip gydyti KS, o dauguma įrodymų apie gydymo veiksmingumą remiasi atvejų analizėmis [5,10].

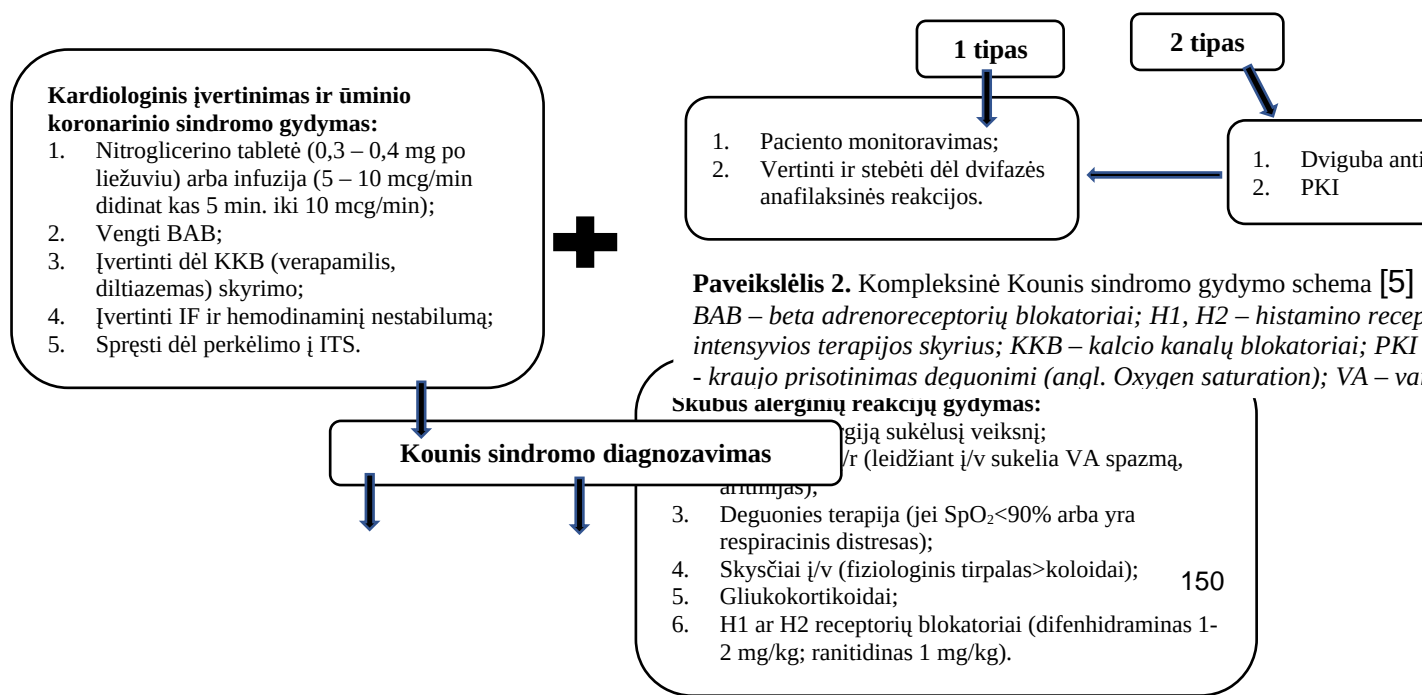
Todėl Lietuvoje ūminis koronarinis sindromas gydomas remiantis Europos kardiologų draugijos gairėmis, o alerginės reakcija suvaldoma atsižvelgiant į anafilaksijos gydymo gaires.

Gydant 1 tipo KS svarbu atsižvelgti į alerginės reakcijos gydymą, kadangi jos suvaldymas greičiausiai sustabdys ir VA spazmą bei išemijos progresavimą. Gydant bet kokio tipo KS reikia vengti beta adrenoblokatorių bei opioidų, kurie tinkami prie ūminio MI. Opioidai KS atveju gali sukelti dar didesnę PL degranuliaciją ir pasunkinti būklę, o beta adrenoblokatoriai – VA spazmą dėl poveikio alfa adrenerginiams receptoriams [5]. Kortikosteroidai svarbūs malšinant anafilaksinę reakciją, tačiau ilgai gali skatinti miokardo sienelės plonėjimą ir aneurizmos formavimąsi. Skiriant skysčius reikėtų atsižvelgti į paciento širdies išmetimo frakciją bei stebėti dėl plaučių edemos ir hemodinaminio nestabilumo vystymosi. Jei nepavyksta atlikti perkutaninės koronarinės intervencijos per 120 min. po pirmo kontakto su medicinos personalu, turi būti svarstoma dėl fibrinolizinės terapijos. Antitromboticinei terapijai rekomenduojama rinktis acetilsalicilo rūgštį (paskyrus stebėti dėl anafilaksinės reakcijos paūmėjimo ar svarstyti dėl keitimo kitu antiagregantu) bei P2Y12 receptorių inhibitorius [20]. 3 tipo KS gydymui svarbu trombo aspiracija ir jo histologinis ištyrimas dėl infiltracijos

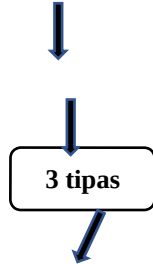
eozinofilais ir PL. Jeigu po trombo aspiracijos simptomai išlieka, alergijos diagnozės patvirtinimui arba atmetimui yra atliekamas odos dūrio mėginys. Skiriamas desensibilizuojantis gydymas, jei odos dūrio mėginys teigiamas ir alergijos diagnozė yra patvirtinta objektyviai. Jei ir šios priemonės nepadedą (t.y. patvirtinama alergija nikelio – titano lydinii ir desensibilizacija neveiksminga) indikuotinas stento pašalinimas [3,10]. Esminiai KS rekomenduojami gydymo etapai pateikti Paveikslėlyje 2. KS turėtų būti gydomas itin atsargiai, nes vaistai, skirti alerginiams simptomams malšinti, gali pabloginti kardiovaskulinę būklę, o vaistai, skirti ūminiam koronariniam sindromui gydyti, gali paūminti alerginę reakciją [3].

#### 4. Išvados

KS prognozė yra palanki ir daugumai pacientų pavyksta pasveikti. Viena iš priežasčių yra didelis 1 tipo KS paplitimas, kurio metu VA spazmas greitai panaikinamas kraujagysles plečiančiais vaistais. Sunkios komplikacijos yra retos. Tačiau, vis dar trūkstant gairių ir tyrimų, KS išlieka retai diagnozuojama liga. Reikalingi tolimesni moksliniai tyrimai, išsamesnės gairės KS gydymui, didesnis pasaulio bei Lietuvos tyrėjų dėmesys šiam sindromui.



*BAB* – beta adrenoreceptorių blokatoriai; *H1, H2* – histamino receptoriai; *IF* – širdies išstūmimo frakcija; *ITS* – intensyvios terapijos skyrius; *KKB* – kalcio kanalų blokatoriai; *PKI* – perkutaninė koronarinė intervencija; *SpO2* - kraujo prisotinimas deguonimi (angl. Oxygen saturation); *VA* – vaikinės arterijos.



### Literatūros šaltiniai

1. Li J, Zheng J, Zhou Y, Liu X, Peng W. Acute coronary syndrome secondary to allergic coronary vasospasm (Kounis Syndrome): A case series, follow-up and literature review. *BMC Cardiovascular Disorders*; 2018; 18(1).
2. Kounis NG, Cervellin G, Koniari I, Bonfanti L, Dousdampanis P, Charokopos N, et al. Anaphylactic cardiovascular collapse and Kounis syndrome: systemic vasodilation or coronary vasoconstriction? *Annals of Translational Medicine*; 2018; 6(17):332–332.
3. Kounis NG, Koniari I, Velissaris D, Tzani G, Hahalis G. Kounis syndrome-not a single-organ arterial disorder but a multisystem and multidisciplinary disease. *Balkan Medical Journal*; 2019; 36(4):212–21.
4. Giovannini M, Koniari I, Mori F, Ricci S, de Simone L, Favilli S, et al. Kounis syndrome: A clinical entity penetrating from pediatrics to geriatrics. *Journal of Geriatric Cardiology*; 2020; 294–9.
5. Fassio F, Losappio L, Antolin-Amerigo D, Peveri S, Pala G, Preziosi D, et al. Kounis syndrome: A concise review with focus on management. *European Journal of Internal Medicine*; 2016; 30(7):10.
6. Roumeliotis A, Davlourous P, Anastasopoulou M, Tsigkas G, Koniari I, Mplani V, et al. Allergy Associated Myocardial Infarction: A Comprehensive Report of Clinical Presentation, Diagnosis and Management of Kounis Syndrome. *Vaccines*; 2022; 10(1):38.
7. Kounis NG. Kounis syndrome: An update on epidemiology, pathogenesis, diagnosis and therapeutic management. *Clinical Chemistry and Laboratory Medicine*; 2016; 54(10):1545–59.
8. Kounis NG. Mast Cells and the Heart: Kounis Syndrome and Takotsubo Cardiomyopathy. *TMS – The Mast Cell Disease Society*; 2016.
9. Song L, Deng Z, Sun W, Wang LZ. Analysis of Clinical Features of Kounis Syndrome Induced by Cephalosporin. *Front Cardiovasc Med*; 2022; 9:885438.
10. Abdelghany M, Subedi R, Shah S, Kozman H. Kounis syndrome: A review article on epidemiology, diagnostic findings, management and complications of allergic acute coronary syndrome. *International Journal of Cardiology*; 2017; 232(1):4.
11. Biteker M, Ekşi Duran N, Sungur Biteker F, Ayyıldız Civan H, Kaya H, Gökdeniz T, et al. Allergic myocardial infarction in childhood: Kounis syndrome. *European Journal of Pediatrics*; 2009; 169(1):27–9.



12. Arbab-Zadeh A. Stress testing and non-invasive coronary angiography in patients with suspected coronary artery disease: time for a new paradigm. *Heart Int*; 2012; 7(1):2.
13. Mahtani AU, Padda IS, Bhatt R. Cardiac Syndrome X. In: *StatPearls. Treasure Island (FL): StatPearls Publishing; 2022.*
14. Beltrame JF, Crea F, Kaski JC, Ogawa H, Ong P, Sechtem U, Shimokawa H, Bairey Merz CN. Coronary Vasomotion Disorders International Study Group (COVADIS). International standardization of diagnostic criteria for vasospastic angina. *Eur Heart J*; 2017; 38(33):2565-2568.
15. Dj RG, Me WM, Zhang R, Mr S, Levenson M, Tc S. Myocardial scintigraphic evidence of Kounis syndrome: what is the aetiology of acute coronary syndrome? *European Heart Journal*; 2016; 37(14):1157–1157.
16. Pasupathy S, Tavella R, Beltrame JF. Myocardial Infarction With Nonobstructive Coronary Arteries (MINOCA). *Circulation*; 2017; 135(16):1490–3.
17. Pasupathy S, Tavella R, McRae S, Beltrame JF. Myocardial Infarction With Non-obstructive Coronary Arteries - Diagnosis and Management. *Eur Cardiol*; 2015; 10(2):79-82.
18. Cutlip DE, Windecker S, Mehran R, Boam A, Cohen DJ, van Es GA, Steg PG, Morel MA, Mauri L, Vranckx P, McFadden E, Lansky A, Hamon M, Krucoff MW, Serruys PW; Academic Research Consortium. Clinical end points in coronary stent trials: a case for standardized definitions. *Circulation*; 2007; 115(17):2344-51.
19. Yanagawa Y, Nishi K, Tomiharu N, Kawaguchi T. A case of takotsubo cardiomyopathy associated with Kounis syndrome. *International Journal of Cardiology*; 2009; 132(2):65–7.
20. Omri M, Kraiem H, Mejri O, Naija M, Chebili N. Management of Kounis syndrome: two case reports. *J Med Case Rep*; 2017; 11(1):145.