Medical Sciences 2021 Vol. 10 (1), p. 2-12, https://doi.org/10.53453/ms.2022.03.1

e-ISSN: 2345-0592
Online issue
Indexed in *Index Copernicus*

Medical Sciences

Official website:
www.medicsciences.com

Esophagopleural fistula, hidrothorax. Presentation of a clinical case and review of the literature

Brenda Kintaitė[1], Paulina Tekoriutė[1], Ieva Petrauskaitė[1], Monika Matuliauskaitė[1], Aistė Šakalytė[1], Julius Vidikas[2]

[1] *Lithuanian University of Health Sciences, Academy of Medicine, Faculty of Medicine, Kaunas, Lithuania*
[2] *Lithuanian research center of health sciences*

Abstract

Background: esophagopleural fistula is a rare pathological connection among digestive and respiratory systems. The are many different causes of it but usually, it is related to endoscopic and surgical interventions, oncological processes. The symptoms of this disease are non-specific, patients complain of retrosternal chest pain, fever, dyspnoea, dysphasia, cough. The most valuable test for diagnosing esophagopleural fistula is chest computed tomography (CT) with intravenous contrast. Possible treatments are conservative or invasive

Aim: this study aimed to reveal the clinical manifestations and managements of esophagopleural - fistula, to review the latest scientific literature on this topic, and to acquaint doctors of various fields with the clinical features, diagnosis and treatment options of this rare pathology.

Methods: a review of the literature using the PubMed database, a selection of scientific publications addressing the topic of esophageal pleural fistula, and a clinical case of the disease was presented.

Conclusion: the esophagopleural junction is a rare complication with no specific clinical manifestations which complicates the diagnosis of pathology. A detailed history and prompt diagnosis are essential because esophagopleural fistula is associated with life-threatening complications and high mortality. Chest CT with intravenous contrast is the most accurate method for diagnosing this pathology. Although pleuroesophageal fistula can be treated conservatively in some cases, it is extremely rare for this treatment to be effective. Endoscopic treatment options and sometimes surgical interventions are much more common.

Keywords: esophagopleural fistula, pneumohidrothorax, esophageal stents, stents.

Stemplės – pleuros fistulė, hidrotoraksas. Literatūros apžvalga ir klinikinio atvejo pristatymas

Brenda Kintaitė[1], Paulina Tekoriutė[1], Ieva Petrauskaitė[1], Monika Matuliauskaitė[1], Aistė Šakalytė[1], Julius Vidikas[2]

[1] *Lietuvos sveikatos mokslų universiteto Medicinos akademijos Medicinos fakultetas, Kaunas, Lietuva*

[2] *Lietuvos sveikatos mokslinių tyrimų centras*

Santrauka

Įvadas: stemplės – pleuros fistulė reta patologinė jungtis tarp virškinimo ir kvėpavimo sistemų. Šios patologijos etiologija gali būti įvairi, dažniausiai susijusi su endoskopinėmis ir chirurginėmis intervencijomis, onkologiniais procesais. Šios ligos simptomai yra nespecifiniai, pacientai skundžiasi retrosterniniu krūtinės skausmu, karščiavimu, dispnėja, disfazija, kosuliu. Vertingiausias tyrimas diagnozuojant stemplės – pleuros fistulę yra krūtinės ląstos kompiuterinė tomografija (KT) su intraveniniu kontrastavimu. Galimi gydymo būdai yra konservatyvūs arba invaziniai.

Tikslas: pristatyti stemplės - pleuros fistulės klinikinį atvejį, apžvelgti naujausią mokslinę literatūrą šia tema ir supažindinti įvairių sričių gydytojus su šios retos patologijos klinikiniais ypatumais, diagnostika bei gydymo galimybėmis.

Metodai: atlikta literatūros apžvalga naudojantis PubMed duomenų baze, atrinktos mokslinės publikacijos, kuriose buvo nagrinėjama stemplės - pleuros fistulės tema, ir pristatytas šios ligos klinikinis atvejis.

Išvados: stemplės – pleuros jungtis reta komplikacija, kuriai nėra būdinga specifinė klinikinė išraiška, todėl tai apsunkina patologijos diagnostiką. Detali anamnezė ir skubi diagnostika yra itin svarbi, nes stemplės – pleuros fistulė siejama su gyvybei pavojingomis komplikacijomis ir dideliu mirštamumu. Krūtinės ląstos KT su intraveniniu kontrastavimu yra tiksliausias šios patologijos diagnostikos metodas. Nors tam tikrais atvejais pleuroezofaginę fistulę galima gydyti ir konservatyviai, tačiau tai itin reti atvejai, kada šis gydymo metodas yra efektyvus. Daug dažniau tenka rinktis endoskopines gydymo galimybes, kartais – chirurgines intervencijas.

Raktažodžiai: stemplės – pleuros fistulė, pneumohidrotoraksas, stemplės stentavimas, stentai.

Literatūros apžvalga

Įžanga

Stemplės – pleuros fistulė yra patologinė jungtis tarp virškinimo ir kvėpavimo sistemų, kurios etiologija gali būti įvairi, labai dažnai tai - jatrogeninių traumų pasekmė. Stemplės - pleuros fistulės dažniausiai būna sąlygojamos endoskopinių procedūrų, rečiau - chirurginių intervencijų [1]. Kita dažna priežastis yra stemplės ar plaučių onkologiniai procesai [2, 3]. Stemplės – pleuros fistulės gali būti susidaryti lėtinių uždegiminių procesų, pavyzdžiui, korozinio ezofagito, stemplės opų, rečiau – dėl krūtinės traumų, itin retais atvejais gali susiformuoti spontaniškai [1, 2]. Ši būklė yra susijusi dideliu sergamumu bei mirtingumu dėl didelės infekcinio proceso išsivystymo tikimybės bei dėl malabsorbcijos sąlygoto organizmo išsekimo [4].

Fistulė tarp stemplės ir pleuros yra reta patologija. Dažniau jungtys susiformuoja tarp stemplės ir trachėjos arba tarp stemplės ir bronchų, tačiau ir šios komplikacijos retos [2]. Chirurginių intervencijų metu antrinės stemplės pleuros fistulės susidaro vos 0,2 – 1% pacientų [3]. Per pastaruosius kelis dešimtmečius žymiai padaugėjo stemplės vėžio atvejų, ypač vakarų šalyse, todėl fistulės dažnai būna piktybinių onkologinių procesų komplikacija [5]. Nors pleuros piktybiniai navikai taip pat gali formuoti jungtį su stemple, tačiau šie navikai yra retesni, todėl atitinkamai mažiau tikėtina, kad dėl jų susiformuos stemplės – pleuros fistulės [6].

Diagnostika

Klinikiniai šios ligos simptomai yra nespecifiniai. Dažnai pacientai, kuriems išsivystė stemplės-pleuros fistulė, skundžiasi retrosterniniu krūtinės skausmu, karščiavimu, dispnėja, disfazija, kosuliu [1,7]. Kai kuriais sunkiais atvejais pacientai gali vemti krauju [7]. Nespecifiniai ligos simptomai, informacijos stoka ir ne itin aiškūs radiologiniai vaizdai apsunkina šios patologijos diagnostiką. Siekiant nustatyti šią komplikaciją, svarbu surinkti detalią anamnezę, išaiškinti galimas priežastis. Būtina pacientų pasiklausti apie onkologinius susirgimus, taikytą spindulinį gydymą, kvėpavimo takų ligas, endoskopines procedūras, buvusias operacijas [1,7]. Išanalizavus keletą mokslinėje literatūroje pateikiamų klinikinių atvejų, buvo pastebėta, kad tokiems pacientams krūtinės ląstos apčiuopos metu galime aptikti susilpnėjusį balsinį virpėjimą [1]. Literatūroje taip pat minimas atvejis, kai pacientui krūtinės ląstos rentgenogramos metu buvo nustatytas hidropneumotoraksas ir jo gydymui buvo paskirtas pleuros drenažas. Po savaitės pacientas pastebėjo, jog į surinkimo maišelį patenka maisto likučių ir atlikus kompiuterinę tomografiją buvo nustatyta stemplės – pleuros fistulė. Taigi, būtina atkreipti dėmesį į visus paciento skundus [8]. Kartais ši patologija išsivysto sergant tuberkulioze, todėl būtina išsiaiškinti rizikos veiksnius šiai ligai, atlikti skreplių pasėlį, krūtinės ląstos rentgenogramą [1,7,8]. Taip pat atsiradus stemplės – pleuros fistulei, labai greitai gali išsivystyti mediastinitas, pleuros empiema ir aspiracinė pneumonija, todėl būtina atkreipti dėmesį į šių ligų sukeliamus simptomus [9]. Radiologiniai požymiai šios patologijos atveju priklauso nuo trukmės, sunkumo ir svarbiausia nuo pleuros vientisumo. Vertingiausias tyrimas, kuris padeda diagnozuoti, ezofagopleurinę fistulę yra krūtinės ląstos kompiuterinė tomografija su intraveniniu kontrastavimu. Atlikus šį tyrimą, matoma tiesioginė stemplės ir pleuros jungtis, oras pleuros ertmėje, retais atvejais – hidropneumotoraksas. Taip pat esant neaiškiai diagnozei galima atlikti krūtinės ląstos rentgenogramą, ultragarsinį tyrimą [1].

Gydymas

Stemplės ir pleuros fistulė retai sugyja savaime. Stemplės prakiurimas yra siejamas su aukštu mirtingumo dažniu, todėl, nustačius prakiurimą, reikėtų kaip galima greičiau imtis

veiksmų. Gydymo būdai gali būti keli: chirurginis, endoskopinis ar konservatyvus [10]. Konservatyvus gydymas – antibiotikai, drenažas ir mitybos užtikrinimas, vengiant peroralinio maitinimo, yra dažniausiai taikomas, kai fistulės pooperacinės ir mažos. Endoskopinis gydymas yra alternatyva pooperacinei fistulei, jo metu gali būti naudojami stentai, fibrino klijai, endoluminalinė vakuumo terapija, klipsavimas [11].

Endoskopinis klipsavimas kaip gydymo metodas pasirenkamas esant mažoms fistulėms ir nuotėkiams [12]. OTSC kabutės yra naujas endoskopinis metodas, skirtas fistulių uždarymui, mechaniškai suspaudžiant didelius plotus virškinamajame trakte. Taikant OTSC, pacientams, kuriems nustatyta gastrointestinalinė fistulė, sumažėja skubios operacijos poreikis [13]. OTSC sistema – plastikinis cilindras, ant kurio yra uždėta nitinolinė kabutė ir kabutės uždėjimo mechanizmas yra pritvirtinti ant endoskopo galo iš išorės. Kabutės gali būti kelių rūšių: netrauminės – bukais dantimis ir trauminės – smailais ar prailgintais aštriais dantimis, kai norima geresnio sukibimo [14]. Aly ir Lim parodė, kad virškinamojo trakto fistulė, gali būti sėkmingai uždaryta naudojant šią techniką [15]. Kitame klinikiniame atvejyje Ji Hyoung Kim aprašė, traumatinės stemplės – pleuros fistulės uždarymą OTSC sistema, kurios metu išvengta pooperacinių komplikacijų [16].

Audinių klijai yra fibrino klijai, kurių įvairių rūšių Tissucol ir N-butyl-2-cianoakrilatas (Histoacryl), Omnex. Nustatyta, jog fibrino klijai (Tissucol) išlaiko didelį mechaninį spaudimą, todėl atsinaujinusios fistulės atsiradimo galimybė išlieka mažesnė lyginant su kitais fibrino klijais. Tissucol susideda iš krešėjimo baltymų (fibrinogeno, fibronektino, ir XIII faktoriaus) ir trombino, sumaišius šiuos tirpalus susiformuoja fibrino krešulys [17]. Taigi, fibrino klijų veikimo būdas yra dvejopas: iš pradžių fibrino klijai sukietėja, kai įvyksta kontaktas su gleivine, taip uždaroma fistulė mechaniniu būdu, vėliau vyksta uždegiminė reakcija ir fibrozė, sukelianti randus ir visam laikui uždaro fistulę [17, 18]. Toks gydymo būdo pavyzdys buvo aprašytas Manisha Jana ir kitų autorių klinikiniame atvejyje „Trauminis stemplės-bronchopleurinės fistulės KT nustatymas ir gydymas klijais “. Taikant bendrą anesteziją, buvo suleisti N-butyl-cianoakrilato klijai, kurie uždarė fistulę ir taip sumažimo pneumotoraksą, vėliau susiformavo granuliacinis audinys, fibrozė, randai, kurie visiškai hermetizavo gleivinės fistulės angą [18].

Stemplės stentavimas išlieka alternatyva didesnių fistulių atveju taikant kartu su visapusišku konservatyviu gydymu [12, 19]. Dabartinė komerciškai prieinamų stentų įvairovė yra gana plati ir apima nedengtus, pilnai dengtus ir dalinai dengtus savaime išsiplečiančius metalinius stentus (SEMS) bei pilnai dengtus savaime išsiplečiančius plastikinius stentus (SEPS). Galimi kelių tipų savaime išsiplečiantys stentai. Jie skiriasi pagal konstrukciją, spindžio skersmenį, radialinę jėgą, lankstumą ir sutrumpėjimo laipsnį. Europoje piktybinių ligų sukeltai disfagijai dažniausiai naudojami dalinai dengti ir pilnai dengti savaime išsiplečiantys metaliniai stentai (SEMS), kadangi nedengtų SEMS pagrindinė komplikacija – pasikartojanti disfagija, dėl naviko peraugimo [20]. SEPS yra saugus pasirinkimas, dėl minimalaus audinių traumavimo palengvinant gerybinių stemplės fistulių sukeltus simptomus, tačiau jų naudojimas yra ribotas, dėl didesnės stento migracijos rizikos bei blogų ilgalaikių rezultatų [21]. SEMS yra pranašesni už SEPS disfagijos bei nepageidaujamų įvykių atžvilgiu, įskaitant perforaciją ir stento migraciją. Stemplės-respiracinių fistulių gydymas naudojant SEMS veiksmingas 75-100 % pacientų [20]. Stentavimas atliekamas iškart patvirtinus stemplės pratekėjimą, kadangi fistulės susiformavimas yra gyvybei

pavojinga komplikacija. SEMS pagerina paliatyvių pacientų gyvenimo kokybę, užtikrina geresnį maisto patekimą, apsaugo nuo dehidracijos ir aspiracijos, lemia ilgalaikį ir greitą simptominį palengvėjimą [22]. Stentas įvedamas pacientą sedavus, endoskopijos būdu, gulint ant kairio šono arba ant pilvo, siekiant sumažinti aspiracijos riziką [23]. Ruošiantis įstatyti SEMS, endoskopiškai nustatoma defekto lokalizacija, jo proksimalinis ir distalinis galai, vieta pažymima kontrasto injekcijomis į pogleivį. Fluoroskopo kontrolėje į skrandį įvedama kreipiamoji viela, stentas užmaunamas ant vielos ir įstatomas į stemplę [22-23]. Pacientams su piktybine stemplės fistule, kai kiti metodai neįmanomi ir įterpti SEMS anterogradiniu būdu nepavyksta, galimas ir retrogradinis kreipiamosios vielos įvedimas, suformavus gastrostomą, ir toliau endoskopo, fluoroskopo kontrolėje įvedant SEMS [22]. Stento dydis parenkamas pagal stemplės skersmenį ir defekto dydį. Stento ilgis turėtų būti bent 4-6 cm ilgesnis nei defekto išilginis matmuo, proksimaliai ir distaliai, dėl galimo stento susitraukimo ar migracijos [23]. Įvedus stentą ir prieš pradedant peroralinį maitinimą, atliekama krūtinės ląstos rentgeno nuotrauka ir kontrastinė ezofagografija įsitikinti, jog nėra perforacijos, ir įvertinti stento padėtį. Pakartotinė endoskopija atliekama įvertinti fistulės sugijimą [21]. Stentas pašalinamas po 4-6 sav. Ar 6-8 sav., nors stento pašalinimo laikas galutinai nėra nustatytas [23]. Remiantis Europos virškinamojo trakto endoskopijos draugija, stentai turėtų būti pašalinti vėliausiai iki 3 mėn. [20]. Nedengtų SEMS komplikacijos susijusios su kraujavimu, fistulių susidarymu, įaugimu, erozijomis. Pilnai dengti SEMS yra siejami su mažesniu komplikacijų dažniu. Dažniausiai pasitaikančios komplikacijos – krūtinės skausmas (62 %) ir stento migracija (42 %). Kitų tyrimų, atliktų naudojant SEMS, gydant gerybines stemplės ligas, sėkmės rodikliai svyruoja tarp 30-90 %, o komplikacijos apie 30-60 %, daugiausiai dėl stento migracijos [19, 21]. Tinkamas stento dydis ir ilgis sumažina migracijos riziką. Turi būti subalansuota radialinė jėga, kad būtų išvegta ir migracijos ir slėgio sukeltos nekrozės. Efektyvi strategija yra proksimalinio stento galo pritvirtinimas prie stemplės sienelės [23]. McCarty ir kitų bendraautorių stemplės-pleuros fistulės klinikiniame atvejyje aprašomas sėkmingas antro stento įvedimas (stentas-į-stentą) ir proksimalinio galo pritvirtinimas OverStitch aparatu po pirmojo stento migracijos. Matoma, kad stento pritvirtinimas endoskopiniu klipsavimu ar siuvimu efektyviai sumažina migracijos riziką [19].

Taip pat svarbus išlieka ir konservatyvus gydymas, kuris apima uždarą krūtinės ląstos drenažą, antibiotikų terapiją bei užtikrinamą maitinimą. Pleuros, tarpuplaučio drenažas, antiacidiniai, priešinfekciniai vaistai yra reikalingi siekiant išvengti virškinimo sulčių sukeltos cheminės korozijos ir krūtinės ląstos, tarpuplaučio infekcijos [12]. Pleuros drenažas gali būti atliekamas per torakostomą arba vaizdo kontrolėje įvedus kateterį. Ankstyvas plataus spektro intraveninių antibiotikų skyrimas, apimantis aerobinę ir anaerobinę florą, yra vienodai svarbus. Taip pat, rutiniškai įvedamas vamzdelis maitinimui enteriniu būdu. Ankstyvas peroralinis maitinimas nėra skatinamas ir yra rekomenduojamas po stento pašalinimo, dėl galimos stemplės peristaltikos sukeliamos stento migracijos ir nuotėkio [23]. Kitų autorių teigimu, peroraliniu būdu leidžiama maitinti praėjus 12 val. po stento įdėjimo. Pacientams pateikiamos mitybos instrukcijos, kad išvengti maisto įstrigimo stento spindyje. Dietą rekomenduojama pradėti nuo skysčių ir pusiau kieto maisto, vengti daug skaidulų turinčio maisto. Taip pat rekomenduojama gerti tarp valgių ir valgio metu. Pacientams patariama valgyti ir miegoti, jei įmanoma, 30 laipsnių kampu [21]. Wang Y ir kiti

bendraautoriai pristatė trauminės stemplės-pleuros fistulės klinikinį paciento su sunkiu ezofagitu atvejį. Pneumotorakso gydymui įvestas torakalinis drenas. Skirta plataus spektro antibiotikų terapija. FEGDS metu nustatytas ezofagitas ir plati distalinės stemplės fistulė atsiverianti į dešinę pleuros ertmę. Pacientui įvestas pilnai dengtas SEMS, proksimalinis galas pritvirtintas 5 endoskopinėmis kabutėmis. Atlikta torakoskopinė operacija, pleuros ertmės drenažas, valymas ir dekortikacija. Skirti antibiotikai ir priešgrybeliniai medikamentai 4 sav. Suformuota jejunostoma ir skirtas ilgalaikis enterinis maitinimas. Jejunostoma buvo pasirinka vietoje gastrostomos, dėl esančio refliuksinio ezofagito. Ezofagogramos metu po 2 mėn. buvo stebimas fistulės sugijimas be kontrastinės medžiagos pratekėjimo. Drenas, stentas pašalinti. Fistulės vietoje susidariusi opa gydyta didelės dozės protonų siurblio inhibitoriais (PSI) [24].

Nustačius stemplės-pleuros fistulę, paskyrus parentalinį maitinimą per gastrostomą ar jejunostomą, atlikus pleuros drenažą, yra galimas chirurginis gydymas. Pagrindiniai operacinio fistulės užvėrimo būdai galimi atliekant operaciją per krūtinkaulį, ipsilateralinę pleuros ertmę arba kontralateralinę pleuros ertmę [25]. Chirurginio gydymo pasirinkimas gali būti įvairus ir apima dekortikaciją, torakoplastiką, taukinės ar raumeninio sluoksnio perkėlimą ant defekto, pulmonektomiją. Kontralateralinis, sėkmingas stemplės – fistulės uždarymo būdas buvo aprašytas klinikiniame atvejyje, kai pacientui po kairės pusės pulmonektomijos, buvo uždarytos fistulės atliekant dešinę torakotomiją [26].

Endoluminalinė vakuuminė uždarymo (E-VAC) terapija taip pat gali būti naudojama virškinamojo trakto (VT) fistulių gydymui. E-VAC terapija laikoma kaip papildoma stemplės sienelės defektų gydymo galimybė. Stemplės defektai ir tarpuplaučio abscesai gali būti gydomi E-VAC terapija, kai endoskopinis stentavimas neįmanomas ar neveiksmingas [27]. Įrodyta, kad E-VAC yra saugi ir veiksminga [18, 27]. E-VAC terapija sujungia dvi viršutinio VT defektų chirurginio gydymo strategijas: tarpuplaučio ar pleuros absceso drenavimą ir fistulės uždarymą, sudarant enterinio maitinimo galimybę. E-VAC daugeliu atvejų sumažino chirurginių intervencijų poreikį [27]. E-VAC veikia naudojant nuolatinį, kontroliuojamą neigiamą slėgį, endoskopiškai įvedus poliuretano kempinę, prijungtą prie elektroninio vakuuminio prietaiso. E-VAC atliekama pacientą sedavus. Įkišamas nazogastrinis vamzdelis, ištraukiamas per burnos ertmę, pakankamo dydžio padengti defektą poliuretano vakuuminė kempinė prisiuvama prie vamzdelio galo. Vaizdo kontrolėje endoskopas ir nazogastrinis vamzdelis su vakuumine kempine įkišami į stemplę. Kempinė uždedama virš defekto, o nazogastrinis vamzdelis sujungiamas su nuolatiniu kontroliuojamu neigiamu slėgiu. Kempinė keičiama kas 3-5 dienas, kol defektas sugyja [28].

Labai retais atvejais gali būti skirtas tik konservatyvus gydymas, atsižvelgiant į paciento gerą klinikinę būklę. Girelli ir kiti bendraautoriai pateikė besimptomės stemplės-pleuros fistulės atvejį, kai fistulė atsitiktinai diagnozuota praėjus 7 metams po pulmonektomijos. Simptomų nebuvimas ir virškinimo bei kvėpavimo funkcijų tausojimas lėmė konservatyvaus gydymo pasirinkimą. Taikytas peroralinio maitinimo palaikymas bei griežta stebėjimo taktika [29].

Klinikinis atvejis

51 metų vyras kreipėsi į skubios pagalbos skyrių, dėl pilvo skausmo, pykinimo, karščiavimo, kurie vargino jau kelias dienas. Iš anamnezės žinoma, jog pacientas anksčiau gydytas chirurgijos skyriuje dėl pankreatito ir skrandžio opaligės. Objektyvaus tyrimo metu pacientas sąmoningas, kontaktiškas, židininės neurologinės simptomatikos nestebėta. Plaučiuose alsavimas vezikulinis, abipus be karkalų, kvėpavimo dažnis 20 k./min. Širdies tonai ritmiški, ūžesių neišklausyta. Palpuojant pilvas minkštas, peristaltika išklausoma, skausmingas epigastriumo srityje. Skausmo intensyvumą pacientas vertino 6 balais pagal skaitinę analoginę skalę.

Laboratoriniuose tyrimuose (1-2 lentelės) stebėtas padidėjęs C-reaktyvusis baltymas (118,9 mg/l), normocitinė normochrominė anemija su sumažėjusiu eritrocitų skaičiumi (RBC 2,57 µU/ml, HGB 77 g/l, MCV 90,6 fl, MCH 29,9 pg), leukocitozė (WBC 10,8 µU/ml).

1 lentelė. Biocheminis kraujo tyrimas

Tyrimo pavadinimas	Rezultatas	Norma
Pankreatinė amilazė	21,89 U/l	0 – 53 U/l
Kalis	3,2 mmol/l	3,5 – 5,2 mmol/l
Natris	140 mmol/l	135 – 145 mmol/l
Gliukozė serume	6,02 mmol/l	3,9 – 6,4 mmol/l
Šlapalas	4,4 mmol/l	3 – 9,2 mmol/l
Kreatininas kraujyje	63,7 µmol/l	56 – 109 µmol/l
CRB	118,9 mg/l	0 – 5 mg/l

2 lentelė. Bendras kraujo tyrimas

Rodiklis	Rezultatas	Norma
RBC	2,57 µU/ml	4,5 – 6,5 µU/ml
HGB	77 g/l	140 – 170 g/l
HCT	0,233 l/l	0,4 – 0,52 l/l
MCV	90,6 fl	80 – 100 fl
MCH	29,9 pg	27 – 32 pg
MCHC	330 g/l	320 – 360 g/l
PLT	675 µU/ml	150 – 400 µU/ml
MPV	10,2 fl	6 – 11 fl
PDW%	16,3%	11 – 18%
PCT	0,0069 l/l	0,0015 – 0,004 l/l
WBC	10,8 µU/ml	4 – 10 µU/ml
LYM%	13,5%	25 – 40%

LYM#	1,43 µU/ml	1 – 4 µU/ml
MON#	0,8 µU/ml	0,2 – 1 µU/ml
LIC%	1,1%	0 – 3%
NEU#	8,37 µU/ml	2 – 7,5 µU/ml
LIC#	0,11 µU/ml	0 – 0,35 µU/ml
NEU%	78,6%	45 – 65%
EOS%	0,3%	1,5 – 4,5%
BAS%	0,1%	0,1 – 1%
EOS#	0,03 µU/ml	0,04 – 0,5 µU/ml
BAS#	0,01 µU/ml	0,01 – 0,25 µU/ml
RDW-CV%	16,7%	11 - 17%
RDW-SD%	57%	37 - 49%
P-LCR	31,2	18 - 50
P-LCC	210	44 - 140
MON%	7,5%	4 – 12%

Atlikta pilvo organų echoskopija (VPAE): skrandyje gausu tiršto turinio, ištemptas – vertinimas apsunkintas – tulžies pūslė, kasa, bendrasis tulžies latakas, abdominalinė aorta neapžiūrėti. Kepenys nepadidėjusios, homogeniškos. Biliarinis medis neišplėstas. Išvada: gastrostazės požymiai.

Pilvo apžvalginė rentgenograma Išvada: be pakitimų.	**KT topograma Nr. 1.** Paros bėgyje atliktame pilvo KT tyrime, topogramoje išryškėjo masyvus hidrotoraksas dešinėje, skystis drenuotas, gauta panašaus į skrandžio turinio.
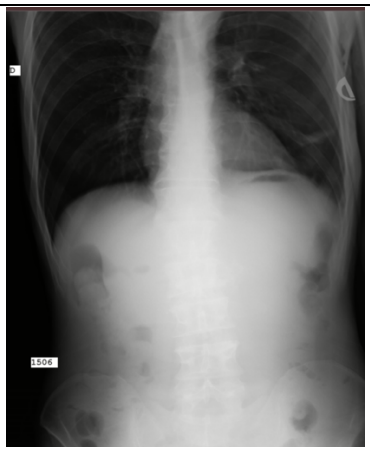	

KT topograma Nr. 2. Kontrolinis krūtinės ląstos tyrimas. Stebimas dreno šešėlis, laisvas oras pleuros ertmėje, dešinės apatinės skilties kompresiniai pakitimai.

Kompiuterinės tomografijos Nr. 2. Natyvinė fazė, įariamas smulkus viršutinio virškinamojo trakto defektas, pažymėtas žalia rodykle

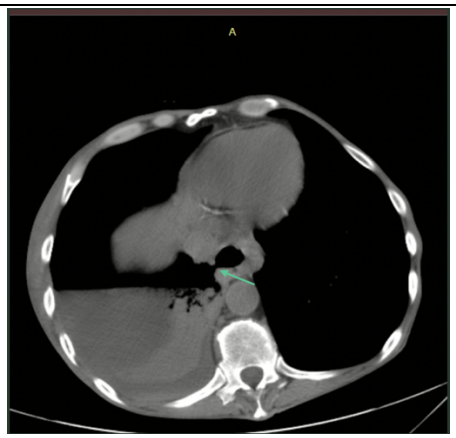

Kompiuterinės tomografijos Nr. 2.1. Išgėrus peroralinio kontrasto, kontrasinė medžiaga pateko į pleuros ertmę, verifikuota stemplės-pleuros fistulė.

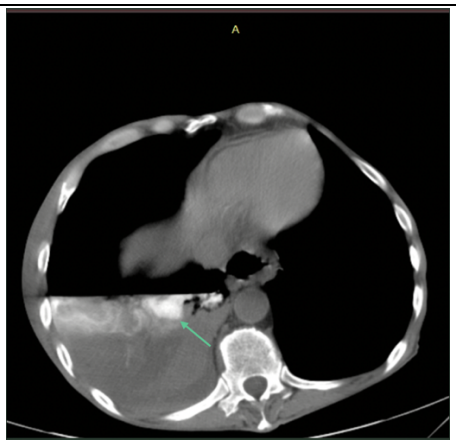

Sekantys instrumentiniai tyrimai. Atliktos fibrogastroduodenoskopijos (FEGDS) tyrimo metu diagnozuota stemplės distalinio galo infiltratyvi karcinoma. Pacientas perkeltas tolimesniam gydymui į gastroenterologijos skyrių.

Apibendrinimas ir išvados

1. Stemplės – pleuros jungtis reta komplikacija, dažniausiai sąlygojama jatrogeninių komplikacijų ir onkologinių procesų, neturinti būdingos specifinės klinikinės išraiškos.
2. Krūtinės ląstos kompiuterinė tomografija su intraveniniu ir geriamuoju kontrastavimu yra tikslus radiologinis šios patologijos diagnostikos metodas.

3. Tam tikrais atvejais pleuro-ezofaginę fistulę galima gydyti konservatyviai, tačiau šis gydymo būdas retai būna efektyvus, todėl tenka rinktis endoskopinius gydymo metodus, kartais prireikia chirurginių intervencijų.

Literatūra

1. Vyas S, Prakash M, Kaman L, Bhardwaj N, Khandelwal N. Spontaneous esophageal-pleural fistula. Lung India : Official Organ of Indian Chest Society 2011 Oct-Dec;28(4):300.
2. Sersar SI, Maghrabi LA. Respiratory-digestive tract fistula: two-center retrospective observational study. Asian cardiovascular & thoracic annals 2018 Mar;26(3):218-223.
3. Eguchi K, Ogura M, Hisaoka K, Bekku E, Suda S, Shimogawara T, et al. Successful treatment of esophagopleural fistula following pulmonary resection for primary lung cancer: a case report. Surgical case reports 2019 May 14,;5(1):78.
4. Liu PS, Levine MS, Torigian DA. Esophagopleural Fistula Secondary to Esophageal Wall Ballooning and Thinning After Pneumonectomy: Findings on Chest CT and Esophagography. American Journal of Roentgenology 2006 June 1,;186(6):1627-1629.
5. Huang F, Yu S. Esophageal cancer: Risk factors, genetic association, and treatment. Asian journal of surgery 2016;41(3):210-215.
6. Sritharan SS, Frandsen JL, Omland Ø, Bruun JM. [Malignant pleural mesothelioma]. Ugeskr Laeger 2018 -04-09;180(15).
7. Gebreselassie A, Ajala R, Habtegebriel Y, Odeyemi Y, Poddar V, Nabhani H et al. A Fatal Leak: Esophageal Pleural Fistula Presenting With Upper Thoracic Mass. Chest. 2016;150(4):588A.
8. Sachdeva R, Sachdeva S. Esophageo pleural fistula due to esophageal cancer. The Journal of Association of Chest Physicians. 2015;3(1):23.
9. Deshmukh A. Case Report: Sponteneous Esophageal Pleural Fistula. Journal of Pulmonary & Respiratory Medicine. 2015;05(03).
10. Dash M, Mohanty T, Patnaik J, Mishra N, Subhankar S, Parida P. An unusual case of spontaneous esophagopleural fistula. Lung India 2017;34(3):287-289.
11. Al-Haddad M, Craig CA, Odell J, Pajaro O, Wallace MB. The use of self-expandable plastic stents for non-malignant esophago-pleural fistulas. Dis Esophagus 2007;20(6):538-541.
12. Sui M, Tang W, Wu C, Yang J, Liu H, Huang C, et al. Delayed esophagopleural fistula after endoscopic injection sclerotherapy for esophageal varices: A case report. Medicine (Baltimore) 2020 -01;99(3):e18806.
13. Weiland T, Fehlker M, Gottwald T, Schurr MO. Performance of the OTSC System in the endoscopic closure of iatrogenic gastrointestinal perforations: a systematic review. Surg Endosc 2013 -07;27(7):2258-2274.
14. Goenka MK, Goenka U. Endotherapy of leaks and fistula. World J Gastrointest Endosc 2015 -6-25;7(7):702-713
15. Aly A, Lim HK. The use of over the scope clip (OTSC) device for sleeve gastrectomy leak. J Gastrointest Surg 2013 -03;17(3):606-608.
16. Kim JH, Park J, Jung IW, Kim SH, Kim HD, Choe JW, et al. Treatment of Traumatic Esophagopleural Fistula Using the Over-the-Scope-Clip System. Clinical endoscopy 2015 Sep;48(5):440-443.
17. Vakalopoulos KA, Wu Z, Kroese LF, Jeekel J, Kleinrensink GJ, Dodou D, et al. Sutureless closure of colonic defects with tissue adhesives:

an in-vivo study in the rat. The American journal of surgery 2016;213(1):151-158.

18. Jana M, Gamanagatti SR, Kumar A, Mishra B. Traumatic esophago-bronchopleural fistula-CT finding and treatment using glue: A procedure not so commonly performed. Lung India 2011;28(4):303-305.
19. McCarty TR, Bakhit M, Aslanian HR, Rustagi T. Endoscopic Management of Esophagopleural Fistula. J Clin Gastroenterol 2016 Nov/Dec;50(10):897-898.
20. Spaander MCW, Baron TH, Siersema PD, Fuccio L, Schumacher B, Escorsell À, et al. Esophageal stenting for benign and malignant disease: European Society of Gastrointestinal Endoscopy (ESGE) Clinical Guideline. Endoscopy 2016 -10;48(10):939-948.
21. Oprisanescu D, Bucur D, Sandru V, Nedelcu IC, Ilie M, Oprita R, et al. Endoscopic Treatment of Benign Esophageal Fistulas Using Fully-covered Metallic Esophageal Stents. Chirurgia (Bucur) 2018 Jan-Feb;113(1):108-115.
22. Constantinescu G, Sandru V, Ilie M, Nedelcu C, Tincu R, Popa B. Treatment of Malignant Esophageal Fistulas: Fluoroscopic Placement of Esophageal SEMS, Endoscopically-assisted through Surgical Gastrostomy. A Case Report. J Gastrointestin Liver Dis 2016 -06;25(2):249-252.
23. Chan BY, Chan CK. Retrievable endoscopic stenting for tuberculous oesophagopleural fistula with empyema. Hong Kong Med J 2017 -02;23(1):89-92.
24. Wang Y, Rivas Chicas OA, Basu A. Unusual Presentation of an Esophagopleural Fistula in a Patient With Severe Esophagitis: Blunt Trauma or Iatrogenic? ACG Case Rep J 2019 -10;6(10):e00240.
25. Perikleous P, Waller DA. Video assisted thoracoscopic and open chest surgery in diagnosis and treatment of malignant pleural diseases. Journal of visualized surgery 2017;3:85.
26. Noh D, Park C. The Management of Delayed Post-Pneumonectomy Broncho-Pleural Fistula and Esophago-Pleural Fistula. The Korean journal of thoracic and cardiovascular surgery 2016;49(2):138-140.
27. Bludau M, Fuchs HF, Herbold T, Maus MKH, Alakus H, Popp F, et al. Results of endoscopic vacuum-assisted closure device for treatment of upper GI leaks. Surg Endosc 2018 -04;32(4):1906-1914.
28. Watson A, Zuchelli T. Repair of upper-GI fistulas and anastomotic leakage by the use of endoluminal vacuum-assisted closure. VideoGIE 2019 -01;4(1):40-44.
29. Girelli L, Prisciandaro E, Filippi N, Spaggiari L. When less is more: a daring conservative approach to postpneumonectomy oesophago-pleural fistula. Interact Cardiovasc Thorac Surg 2020 -01-01;30(1):146-148.