



# Mandibular angle fracture etiology specifics, associated with ingrown wisdom teeth removal

*Gabija Solovjovaitė<sup>1</sup>*

<sup>1</sup>*Lithuanian University of health sciences, faculty of odontology*

## ABSTRACT

**Introduction:** Mandibular angle fractures account for about 30% of all fractures of the lower jaw. These fractures are often due to the emergence of mandibular angle structural features, such as wisdom teeth, that grow at the corners of the jaw. The most common complications of such operations are alveolitis, secondary infection, bleeding or nerve damage. Although it is rare, but still a common serious complication is fracture, which occurs 0.0049% of all cases. [1]

**Aim:** To analyze the mandibular angle fracture etiology specifics, associated with ingrown wisdom teeth removal, which must be taken into account in order to prevent post-operative complications.

### Work objectives:

1. To identify the mandibular fractures dependence from wisdom tooth ingrowth degree and position of such tooth in the bone;
2. To identify the possible dependence between the lower jaw fractures and the patient's age and sex;
3. To analyze the mandibular fractures dependence on systemic and other facial and jaw diseases and administered drugs that can weaken the bone structure.

**Methodology:** Literature analysis. A research of articles in English language on the "PubMed" 2000 to 2016 database. Used keyword in the search: "mandibular fracture", "angle fracture", "impacted third molar" and "risk factor".

**Results and conclusions:** The greater significance of the mandibular angle fracture has the deeply ingrown teeth, whose roots are near mandibular nerve channel or when it crosses it (from 44% to 84%) [2], compared with partially ingrown teeth (39%) [3], [4], [5], [6]. Tooth position in the bone does not have a significant impact on the mandibular angle fractures from occurring. [2]; It was found that a higher number of complications occur among people, older than 40 years of age. [8], [9]; Mandibular angle fracture risk is increased by systematic diseases during the removal, such as osteoporosis and high-dose use of medications that have side effects. It was also found that pericoronitis is one of the most common inflammatory form, that aggravates the ingrown teeth extraction and increases the mandibular angle fracture risk.

**Keywords:** mandibular, fracture, teeth.

# Operacinių apatinio žandikaulio kampo lūžių dėl retinėtų protinių dantų šalinimo atsiradimo veiksniai

*Gabija Solovjovaitė*

*Lietuvos sveikatos mokslų universitetas, odontologijos fakultetas*

## Santrauka

### **Įvadas:**

Apatinio žandikaulio kampo lūžiai sudaro apie 30% visų apatinio žandikaulio lūžių. Šių lūžių dažną atsiradimą lemia apatinio žandikaulio kampo struktūros ypatybės, tokios kaip protiniai dantys, augantys kampo srityje. Dažniausios tokių operacijų komplikacijos yra alveolitas, antrinė infekcija, kraujavimas ar nervo pažeidimas. Nors ir reta, bet vis tiek pasitaikanti sunki komplikacija yra lūžis, kuri pasitaiko 0,0049% iš visų atvejų. [1]

### **Darbo tikslas:**

Išanalizuoti apatinio žandikaulio kampo lūžių etiologijos ypatumus, susijusius su retinėtų protinių dantų šalinimu, į kuriuos reikia atkreipti dėmesį norint išvengti pooperacinių komplikacijų.

### **Darbo uždaviniai:**

1. Nustatyti apatinio žandikaulio lūžių priklausomybę nuo protinio danties retencijos laipsnio ir retinuoto danties padėties kaule;
2. Nustatyti galimą priklausomybę tarp apatinio žandikaulio lūžių ir paciento amžiaus bei lyties;
3. Išanalizuoti apatinio žandikaulio lūžių priklausomybę nuo sisteminių, kitų veido žandikaulių srities ligų bei vartojamų medikamentų, galinčių susilpninti kaulo struktūrą.

### **Darbo metodika:**

Literatūros šaltinių analizė. „PubMed“ duomenų bazėje atlikta anglų kalba publikuotų straipsnių paieška nuo 2000 iki 2016 metų. Paieškoje naudoti raktiniai žodžiai: „mandibular fracture“, „angle fracture“, „impacted third molar“, „risk factor“.

### **Rezultatai ir išvados:**

Didesnę reikšmę apatinio žandikaulio kampo lūžiui turi giliai retinuoti dantys, kurių šaknys yra šalia mandibulinio nervo kanalo ar jį kerta (nuo 44% iki 84%) [2], palyginti su dalinai retinuotais dantimis (39%) [3], [4], [5], [6]. Danties padėtis kaule neturi reikšmingos įtakos apatinio žandikaulio kampo lūžių atsiradimui. [2]; Nustatyta, kad didesnis komplikacijų skaičius nustatytas vyresnio nei 40 metų amžiaus žmonėms. [8], [9]; Apatinio žandikaulio kampo lūžio riziką retinėtų dantų šalinimo metu didina sisteminės ligos, tokios kaip osteoporozė bei didelėmis dozėmis vartojami medikamentai, turintys nepageidaujamą poveikį. Taip pat nustatyta, kad perikoronitas viena dažniausių uždegiminių formų, sunkinančių retinėtų dantų rovimą bei didinančių apatinio žandikaulio kampo lūžio riziką.

Raktažodžiai: žandikaulis, lūžis, dantys.

## Įvadas

Apatinio žandikaulio kampo lūžiai sudaro apie 30% visų apatinio žandikaulio lūžių. Šių lūžių dažną atsiradimą lemia apatinio žandikaulio kampo struktūros ypatybės, tokios kaip protiniai dantys, augantys kampo srityje. Retinuočių apatinių protinių dantų šalinimas – viena dažniausiai pasaulyje atliekamų burnos chirurgijos operacijų. Dažniausios tokių operacijų komplikacijos yra alveolitas, antrinė infekcija, kraujavimas ar nervo pažeidimas. Nors ir reta, bet vis tiek pasitaikanti sunki komplikacija yra lūžis, kuri pasitaiko 0,0049% iš visų atvejų. [1] Kartu dažniausiai yra pažeidžiamas ir apatinis alveolinis nervas. Literatūros duomenimis, dažniausios tokių lūžių priežastys yra neadekvačiai pasirinktos jėgos stiprumo naudojimas raunant dantis. Taip pat įtakos turi ir paties organizmo fiziologiniai faktoriai.

## Darbo tikslas

Išanalizuoti apatinio žandikaulio kampo lūžių etiologijos ypatumus, susijusius su retinuočių protinių dantų šalinimu, į kuriuos reikia atkreipti dėmesį norint išvengti pooperacinių komplikacijų.

## Darbo uždaviniai

1. Nustatyti apatinio žandikaulio lūžių priklausomybę nuo protinio danties retencijos laipsnio ir retinuoto danties padėties kaule;
2. Nustatyti galimą priklausomybę tarp apatinio žandikaulio lūžių ir paciento amžiaus bei lyties;
3. Išanalizuoti apatinio žandikaulio lūžių priklausomybę nuo sisteminių, kitų veido žandikaulių srities ligų bei vartojamų medikamentų, galinčių susilpninti kaulo struktūrą.

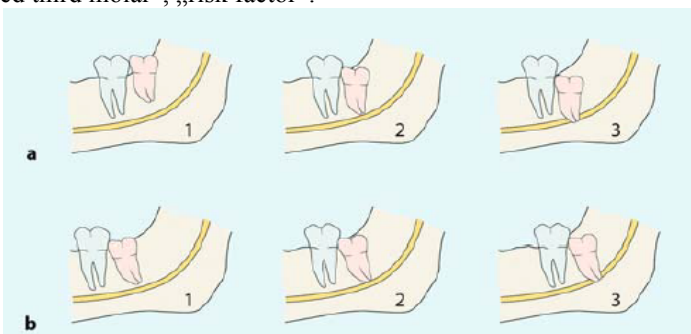
## Darbo metodika

Literatūros šaltinių analizė. „PubMed“ duomenų bazėje atlikta anglų kalba publikuotų straipsnių paieška nuo 2000 iki 2016 metų. Paieškoje naudoti raktiniai žodžiai: „mandibular fracture“, „angle fracture“, „impacted third molar“, „risk factor“.

## Rezultatai

Anatominiu požiūriu apatinis žandikaulis turi keletą funkciškai nepatvarių dalių: smakras, kondilinės ataugos ir kampas. Literatūros duomenimis, lūžiui atsirasti tam tikroje vietoje, turi įtakos ne tik išorinės bei vidinės jėgų veikimo vieta, kryptis, intensyvumas, bet ir kaulo vidinės sąvybės. Moksliniais tyrimais įrodyta, kad apatinio protinio danties buvimas padidina apatinio žandikaulio kampo lūžio tikimybę. [2], [3]

Apatinio žandikaulio protinis dantis dažniausiai užima didelę kaulo dalį kampo srityje. Kai kurie autoriai teigia nustatę didesnę žandikaulio lūžių tikimybę esant visiškai danties retencijai, kai yra reikalinga pašalinti daug kaulinio audinio. Iizuka et al. tyrimais nustatė šalintinių protinių dantų užimamos vertikalios vietos žandikaulyje indeksą ortopantomogramose, kuris svyravo nuo 44% iki 84%. Šie autoriai teigia, kad tik giliai retinuoti dantys, kurių šaknys yra šalia ar kerta mandibulinį kanalą turi lemiamos reikšmės galimam lūžiui. [2] Fuselier et al. pasistengė paneigti literatūroje nusistovėjusią teoriją, kad kuo labiau retinuotas dantis, tuo mažiau kaulas turi rezistencinių jėgų. Jis paskelbė, kad dalinai retinuoti protiniai dantys labiau sumažina likusio kaulo kiekį kampo srityje ir turi didesnės įtakos kampo lūžio etiologijoje. Jo teigimu intaktinis kortikalinio kaulo sluoksnis kampo srityje turi svarbios reikšmės kampo stuktūriniam stabilumui. [3] Šią teoriją patvirtina ir Werkmeister et al., nustatę net 39% žandikaulio kampo lūžių atvejų esant dalinai retinotiems dantis. [4] Tams et al. nustatė, kad lūžio metu apatinio žandikaulio kampo srityje atsiranda tempimo ir kompresijos sritys atitinkamai viršutiniame ir apatiniame kampo krašte. Jos atsiranda dėl kramtomųjų raumenų tonuso, kramtymo ar išorės jėgų poveikio į kaulą. Dalinai retinuoti protiniai dantys perauga viršutinę kortikalinę kaulo plokštelę taip susilpnindami kampo rezistentiškumą. [5] Šią Tams et al. prielaidą patvirtina ir Duan ir Zhang. Jie pastebėjo, kad didesnė rizika lūžti žandikauliui yra protiniam dančiui priklausant II ir B retencijos klasėms pagal Pell and Gregory (1 pav). [6]



1 pav. Retinuoto danties padėtis kaule pagal Pell and Gregory.

Kai kurie autoriai teigia, kad distoanguliarinė retinuoto danties padėtis kaule padidina žandikaulio kampo lūžio riziką. Distoanguliariai retinuotas dantis labai išplonina likusią lingvalinę žandikaulio sieną. [7] Norint ištraukti šioje padėtyje asantį dantį, reikia pašalinti didelę dalį storesnės bukalinės žandikaulio sienos, o tai gali labai susilpninti žandikaulį ir padidinti lūžio riziką, tačiau Iizuka et al., tirdami klinikinį atvejį, nenustatė priklausomybės tarp danties padėties kaule ir apatinio žandikaulio kampo lūžio rizikos padidėjimo. [2]

Paciento amžius taip pat yra labai svarbus lūžių rizikos faktorius. Buvo ištirta lūžių rizikos priklausomybė nuo paciento amžiaus ir gauti rezultatai leido prieiti prie vienodos išvados, jog amžius yra svarbus veiksnys kaulo atsparumo sumažėjimui. Libersa et al. studija parodė, kad 85% visų tirtųjų pacientų buvo vyresni nei 25 metai, o vidutinis amžius siekė 40 metų. [1] Iizuka et al. nustatytas vidutinis pacientų amžius, patyrusių šią komplikaciją, buvo 53 metai, o 67% tirtųjų buvo vyresni nei 40 metų. Krimmel ir Reinert nustatė vidutinį (45 metai) [8], o Wagner et al. 49 metų pacientų amžių. [9] Šie duomenys leidžia daryti išvadą, kad su amžiumi žmogaus kaulų ir kitų audinių būklė blogėja. Prastėja kaulo elastinės savybės, gali vystytis osteoporozė, o tai labai padidina lūžio riziką. [8], [9]. Osteoporozė pasireiškia kaulinio audinio tankio mažėjimu, kas lemia padidėjusį kaulo trapumą ir mažesnį atspatumą išorinio poveikio jėgoms. Ligos vystymuisi turi įtakos kai kurie specifiniai veiksniai, kaip antai, amžius (daugiau nei 50 metų), moteriška lytis, genetinis paveldėjimas, menopauzė, alkoholio vartojimas, rūkymas. Su amžiumi organizmas produkuoja vis mažiau lytinių hormonų, kurie stipriai veikia kaulo fiziologines savybes, ypač tai pasoreiškia moterims pomenopauziniu laikotarpiu. Osteoporozė skatina ir virškinamojo trakto ligos, sukeliančios kalcio ir vitamino D pasisavinimo sutrikimus. Literatūroje aprašomi atvejai, kai pacientams sergantiems lėtiniu inkstu nepakankamumu, pasireiškia padidėjęs kaulų trapumas, dėl hiperkalciurijos. Nors ir apatinio žandikaulio kampo lūžis dėl protinio danties šalinimo yra reta komplikacija, vis dėl to jai atsiradus, tai gali būti ženklas apie paslėptas sistemines organizmo ligas. Taip pat lūžių atsiradimo riziką lemia ir vartojami medikamentai, tokie kaip gliukokortikoidai dėl savo

prišuždegiminio ir imunosupresinio poveikio naudojami gydyti įvairias ligas, pavyzdžiui, reumatoidinį artritą ir su juo susijusias kitas ligas. Taip pat didelėmis dozėmis gliukokortikoidai naudojami po organų transplantacijų. Kaip ir visi vaistai, taip ir šie turi šalutinį poveikį. Vienas iš šalutinių gliukokortikoidų šalutinių poveikių (ypač ilgai vartojant) yra pagreitinamas kaulinio audinio tirpimas ir demineralizacija, kas padidina kaulų lūžių riziką. Tyrimų duomenimis gliukokortikoidus vartojantys pacientai du kartus labiau rizikuoja patirti kaulų lūžių nei jų nevartojantys.

Ikioperacinės infekcijos retinuoto danties srityje taip pat didina lūžių riziką. Viena dažniausių retinuočių dantų infekcijų yra perikoronitas – minkštųjų audinių uždegimas apie nevisiškai išdygusį dantį. Nepilnai išdygus protiniams dantims, arba esant jų padėties anomalijai, aplink dantį susidaro gleivinės raukšlė, kišenė, kuri iš dalies dengia dantį. Kadangi sunku išvalyti, šioje kišenėje kaupiasi apnašos, maisto likučiai, susidaro palanki terpė daugintis mikrobams, kurie ir sukelia uždegimą. Iizuka et al. pastebėjo, kad iš 12 tirtųjų pacientų 6 buvo nustatytas ūmus perikoronitas su giliomis kišenėmis tarp antrojo ir trečiojo krūminių dantų. Perry ir Goldberg pažymėjo, kad net 64% jų tirtųjų pacientų su apatinio žandikaulio kampo lūžiais surinkus anamnezę buvo nustatytas uždegiminis procesas ties protiniu dantimi. [10] Indresano et al. nustatė, o Werkmeister et al. patvirtino, kad uždegiminiai procesai dažniau formuojasi apie dantį, kuris yra dalinai inkapsuliuotas minkštųjų ir kietųjų audinių, t.y. dalinai retinuotas. [11], [12] Atsižvelgus į anksčiau aprašytą Fuselier et al. nuomonę, kad dalinai retinuoti protiniai dantys labiau sumažina skersinį likusio kaulo kiekį kampo srityje, galima teigti, kad ikioperacinis uždegiminis procesas tik dar labiau susilpnina ir taip jau ploną kaulo sluoksnį, taip dar labiau padidindamas a/ž kampo lūžio riziką operacijos metu. Lėtinės ir giliai į audinius penetruojančios infekcijos, tokios kaip periodontitas gali dekalciifikuoti ir suardyti kaulinę a/ž kampo struktūrą, kas labai stipriai padidintų lūžio riziką ir operacijos metu ir po jos. Osaki et al. įrodė, kad apatinio antrojo krūminio danties lėtinis perikoronitas gali sulekti infekciją ir apie gretimą protinį dantį, suardydamas kaulinę sieną tarp dantų alveolių. [13] Tada uždegimas apima retinuočią dantį ir sukelia kaulo rezorbciją aplink jį. Tokiu būdu vėl gi yra sumažinamas skersinis kaulo tūris a/ž kampo srityje ir padidinama lūžio rizikos tikimybė.

## Išvados

1. Didesnę reikšmę apatinio žandikaulio kampo lūžiui turi giliai retinuoti dantys, kurių šaknys yra šalia mandibulinio nervo kanalo ar jį kerta (nuo 44% iki 84%) [2], palyginti su dalinai retinuotais dantimis (39%) [3], [4], [5], [6]. Danties padėtis kaule neturi reikšmingos

įtakos apatinio žandikaulio kampo lūžių atsiradimui. [2];

2. Nustatyta, kad didesnis komplikacijų skaičius nustatytas vyresnio nei 40 metų amžiaus žmonėms. [8], [9];
3. Apatinio žandikaulio kampo lūžio riziką retinuočių dantų šalinimo metu didina sisteminės ligos, tokios kaip osteoporozė bei didelėmis dozėmis vartojami medikamentai, turintys nepageidaujamą poveikį. Taip

pat nustatyta, kad perikoronitas viena dažniausių uždegiminių formų, sunkinančių retinuotų dantų rovimą bei didinančių apatinio žandikaulio kampo lūžio riziką.

#### Literatūros sąrašas

1. Libersa P, Roze D, Cachart T, Libersa JC. Immediate and late mandibular fractures after third molar removal. 2002 J Oral Maxillofac Surg 60:163-165;
2. Iizuka T, Tanner S, Berthold H. Mandibular fractures following third molar extraction. A retrospective clinical and radiological study. 1997 Int J Oral Maxillofac Surg 26:338-343;
3. Fuselier JC, Ellis EE 3rd, Dodson B. Do mandibular third molars alter the risk of angle fracture? 2002 J Oral Maxillofac Surg 60:514-518;
4. Werkmeister R, Fillies T, Joos U, Smolka K. Relationship between lower wisdom tooth position and cyst development, deep abscess formation and mandibular angle fracture. 2005 J Craniomaxillofac Surg 33:164-168;
5. Tams J, Loon J P van, Rozema F R, Otten E, Bos R R. A three-dimensional study of loads across the fracture for different fracture sites of the mandible. Br J Oral Maxillofac Surg. 1996;34:400-405.
6. Duan DH , Zhang Y. Does the presence of mandibular third molars increase the risk of angle fracture and simultaneously decrease the risk of condylar fracture? [Int J Oral Maxillofac Surg](#). 2008 Jan;37(1):25-8. Epub 2007 Sep 18.
7. Iida S, Hassfeld S, Reuther T, Nomura K, Muhling J. Relationship between the risk of mandibular angle fractures and the status of incompletely erupted mandibular third molar. J Cranio Maxillofac Surg. 2005;33:158-63
8. Krimmel M, Reinert S. Mandibular fracture after third molar removal. J Oral Maxillofac Surg 2000 58:1110-1112
9. Wagner KW, Otten JE, Schoen R, Schmelzeisen R. Pathological mandibular fractures following third molar removal. 2005 Int J Oral Maxillofac Surg 34:722-726
10. Perry PA, Goldberg MH. Late mandibular fracture after third molar surgery: a survey of Connecticut oral and maxillofacial surgeons. 2000 J Oral Maxillofac Surg 58:858-861
11. Indresano AT, Haug RH, Hoffman MJ. The third molar as a cause of deep space infections. 1992 J Oral Maxillofac Surg 50:33-35
12. Werkmeister R, Fillies T, Joos U, Smolka K. Relationship between lower wisdom tooth position and cyst development, deep abscess formation and mandibular angle fracture. 2005 J Craniomaxillofac Surg 33:164-168
13. Osaki T, Nomura Y, Hirota J, Yoneda K. Infections in elderly patients associated with impacted third molars. 1995 Oral Surg Oral Med Oral Pathol Oral Radiol Endod 79:137-141